

Trombosis Vena Otak

Kenanga M Sikumbang^{*}), Zafrullah K Jasa^{**}), Nazaruddin Umar^{***})

^{*}Departemen Anestesiologi dan Terapi Intesif Fakultas Universitas. Lambung Mangkurat - RSUD Ulin Banjarmasin, ^{**}Departemen Anestesiologi & Terapi Intensif Fakultas Kedokteran Universitas Syiahkuala-Rumah Sakit Dr. Zainal Abidin Aceh, ^{***}Departemen Anestesiologi & Terapi Intensif Fakultas Kedokteran Universitas Sumatera Utara-RSUP H. Adam Malik Medan

Abstrak

Trombosis vena otak (TVO) adalah trombosis pada vena otak dan sinus mayor duramater. Faktor resiko terjadinya TVO meliputi faktor genetik trombofilia dan penggunaan kontrasepsi hormonal. Manifestasi klinis TVO sangat bervariasi. Timbulnya gejala dan tanda bersifat akut, subakut, atau kronis. Empat sindrom utama yang muncul: hipertensi intrakranial terisolasi, kelainan neurologis fokal, kejang, dan ensefalopati. Sindrom ini dapat muncul dalam kombinasi atau terisolasi tergantung pada luas dan lokasi TVO. Tatalaksana fase akut dari TVO berfokus pada antikoagulan, manajemen dari sekuele seperti kejang, peningkatan tekanan intrakranial, dan infark vena. Penyebab utama kematian pasien TVO selama fase akut adalah herniasi transtentorial yang kebanyakan disebabkan karena perdarahan vena. Mayoritas pasien mengalami penyembuhan parsial dan sekitar 10% mengalami defisit neurologis permanen hingga 12 bulan. Rekanalisasi terjadi pada 1 bulan pertama setelah TVO (84% pasien terjadi pada bulan ketiga) dan akan terbatas setelahnya. Rekurensi dari TVO termasuk jarang (2,8%).

Kata kunci: faktor resiko, prognosis, terapi, trombosis vena otak

JNI 2018;7 (2): 117–25

Cerebral Venous Thrombosis

Abstract

Cerebral venous thrombosis is a condition of thrombosis in cerebral veins and major sinus duramater. Risk factor of cerebral venous thrombosis include genetic factor like thrombophilia and hormonal contraception. There are variations in clinical manifestation of cerebral venous thrombosis. The sign and symptom could be divided into acute, subacute or chronic onset. There are 4 syndroms of clinical manifestations of cerebral venous thrombosis: isolated intracranial hypertension, focal neurologic deficits, seizure, and encephalopathy. The focus of treatment in cerebral venous thrombosis is anticoagulant therapy, sequele of seizure, to treat intracranial hypertension and venous infarct. The main cause of death patient with acute onset cerebral venous thrombosis is transtentorial herniation due to venous bleeding. Partial recovery happens in mostly patient with cerebral venous thrombosis anda about 10% had permanent neurologic deficits untill 12 moths. Recanalisation occurs in the first month after cerebral venous thrmobosis (84% patient in the third month) and limited after that. Cerebral venous thrombosis recurrency is rare (2,8%).

Key words: risk factor, prognosis, treatment, cerebral venous thrombosis

JNI 2018;7 (2): 117–25

I. Pendahuluan

Trombosis vena otak (TVO), yaitu trombosis pada vena otak dan sinus mayor duramater, merupakan gangguan yang jarang terjadi pada populasi umum. Kejadian TVO lebih banyak didapatkan pada pasien berumur <40 tahun, dan 3 kali lebih sering pada wanita hamil dan pada wanita dengan terapi kontrasepsi hormonal.¹ Angka kejadian pertahun diperkirakan sekitar 3–4 kasus per sejuta dan meningkat menjadi 7 kasus pada anak-anak.² Selama trimester terakhir kehamilan dan setelah melahirkan, risiko trombosis sinus meningkat.² Frekuensi trombosis sinus peripartum dan postpartum adalah sekitar 12 kasus per 100.000 kelahiran.^{2,3}

II. Faktor Resiko dan Etiologi

Setidaknya terdapat satu faktor resiko yang dapat diidentifikasi dari 85% pasien dengan TVO.⁴ Studi kohort mengenai trombosis vena otak dan sinus duramater, mendapatkan sekitar 34% ditemukan trombofilia pada pasien TVO, dan 22% dideteksi sebagai trombofilia herediter.⁴ Pewarisan trombofilia yang terkait dengan TVO meliputi defisiensi antitrombin, protein C, protein S, mutasi faktor V Leiden, dan mutasi gen protrombin 20210. Antibodi antifosfolipid dan hiperhomosisteinemia juga muncul dalam keadaan protrombotik yang terkait TVO.¹ Selain masalah genetik yang menjadi faktor resiko munculnya TVO, penggunaan kontrasepsi oral juga merupakan salah satu pemicu. Berdasarkan dua studi kasus-kontrol terlihat peningkatan risiko trombosis sinus pada penggunaan kontrasepsi oral, terutama kontrasepsi generasi ketiga yang mengandung gestoden atau degostrel.² Temuan laboratorium mendukung bukti bahwa kontrasepsi oral memiliki efek protrombotik.⁵

III. Trauma dan Lumbal Pungsi

Penyebab mekanis dari trombosis yang berkaitan dengan trauma adalah cedera kepala, berupa cedera langsung ke sinus atau vena jugularis, misalnya pada trauma akibat keteterisasi jugularis dan prosedur bedah saraf. Prosedur lumbal punksi juga dapat menyebabkan trombosis pada

Tabel 1. Etiologi dan Faktor Resiko Trombosis Vena Otak

Kondisi Genetik Protrombotik

Defisiensi antitrombin
 Defisiensi protein C dan protein S
 Mutasi faktor V Leiden
 Mutasi protrombin (subststitusi A dengan G pada posisi 20210)
 Homocysteinemia yang disebabkan oleh mutasi gen dalam methylenetetrahydro-folat reduktase
 Keadaan protrombotik yang didapat
 Sindrom nefrotik
 Antibodi Antifosfolipid
 Homosistenemia
 Kehamilan
 Puerperium

Infeksi

Otitis, mastoiditis, sinusitis
 Meningitis
 Penyakit infeksi sistemik
 Penyakit inflamasi
 Systemic lupus erythematosus
 Wegener's granulomatosis
 Sarcoidosis
 Inflammatory bowel disease
 Behcet's syndrome

Kondisi hematologi

Polisitemia, primer dan sekunder
 Trombositopenia
 Leukemia
 Anemia, termasuk paroksismal nokturnal
 hemoglobinuria

Obat-obatan

Kontrasepsi oral
 Asparaginase

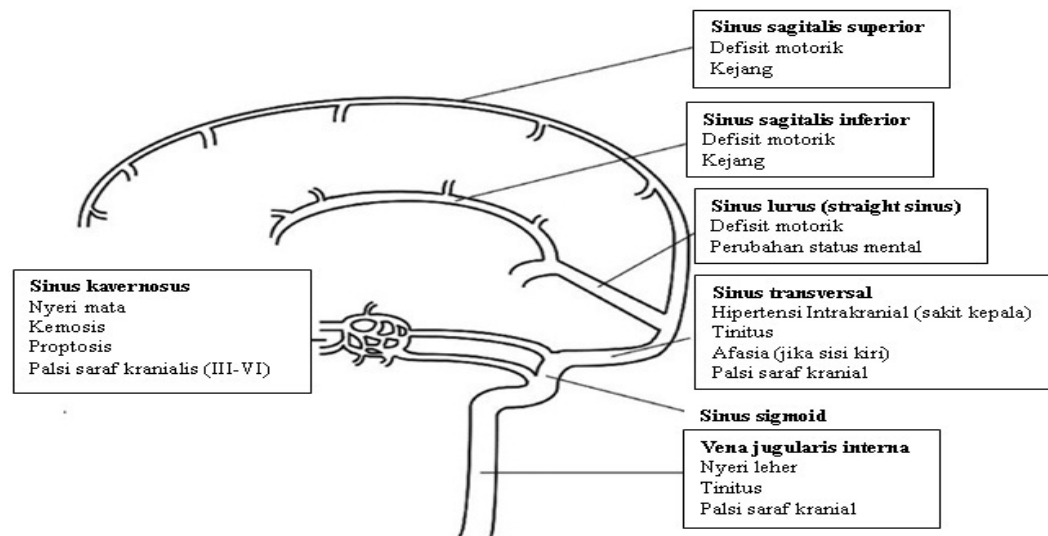
Penyebab Mekanis, Trauma

Cedera kepala
 Cedera pada sinus atau vena jugularis
 Prosedur bedah saraf
 Pungsi lumbal

Lain-lain

Dehidrasi, terutama pada anak-anak
 Kanker

Dikutip dari: Stam J.²



sinus.² Setelah lumbal punksi diperkirakan terjadi pergeseran otak ke bawah karena rendahnya tekanan cairan serebrospinal sehingga terjadi tarikan pada vena dan sinus kortikal. Deformitas dinding vena juga dapat menyebabkan trombosis.² Penegakkan diagnosis trombosis sinus setelah lumbal punksi sulit dilakukan, karena sakit kepala yang segera muncul merupakan sakit yang muncul karena lumbal punksi itu sendiri dan bukan karena trombosis sinus.² Sakit kepala akibat lumbal punksi biasanya menghilang setelah pasien berbaring, dan hilang total dalam beberapa hari. Sedangkan sakit kepala yang disebabkan oleh trombosis sinus tidak menghilang dengan perubahan posisi pasien, dan memburuk selama tahap pertama dari penyakit tersebut.²

Infeksi

Otitis dan mastoiditis dapat menyebabkan komplikasi trombosis pada sinus sigmoid dan sinus transversus yang berdekatan dengan tempat infeksi. Jika sinus transversus kontralateral mengalami hipoplasia (variasi anatomi yang sering muncul), absorpsi cairan serebrospinal menjadi terganggu. Hasil dari hipertensi intrakranial disertai papil edem sebelumnya dikenal dengan hidrosefalus otitis.²

Manifestasi Klinis

Manifestasi klinis TVO sangat bervariasi.

Timbulnya gejala dan tanda bersifat akut, subakut, atau kronis. Empat sindrom utama yang muncul: hipertensi intrakranial terisolasi, kelainan neurologis fokal, kejang, dan ensefalopati. Sindrom ini dapat muncul dalam kombinasi atau terisolasi tergantung pada luas dan lokasi TVO.¹

Hipertensi intrakranial akibat TVO paling sering muncul sebagai sakit kepala. Sakit kepala merupakan keluhan yang muncul pada 90% pasien dengan TVO, dan 64% muncul sebagai gejala sub akut.^{4,6} Namun, beberapa pasien mengeluhkan sakit kepala berat sebagai gejala akut seperti pada perdarahan subaraknoid. Sakit kepala dapat lokal atau umum dan bisa memburuk dengan manuver Valsalva atau perubahan posisi.⁷ Temuan lain dari hipertensi intrakranial meliputi papil edem dan keluhan visual. Sakit kepala yang disebabkan TVO awalnya sering didiagnosis sebagai migren. Defisit neurologis fokal muncul pada 44% pasien TVO.⁶ Kelemahan motorik berupa hemiparesis adalah gejala yang paling umum dan dapat muncul pada 40% pasien.⁴ Afasia dapat muncul akibat dari trombosis sinus transversus kiri. Defisit sensorik jarang ditemukan.¹ Kejang fokal maupun umum, termasuk status epileptikus, didapatkan pada 30%–40% pasien dengan TVO.^{6,8} Karena kejang jarang muncul sebagai manifestasi klinis pada stroke dengan tipe lain, TVO dapat dipertimbangkan sebagai penyebab pada pasien

dengan kejang dan disertai gejala lain yang berhubungan dengan stroke. Gejala kejang ini sering ditemui pada trombosis di sinus sagitalis dan vena kortikal.⁸ Ensefalopati dapat muncul apabila trombosis terjadi di sinus dalam yang lurus dan percabangannya. Pada kasus TVO yang berat dengan edema otak luas, infark vena besar, ataupun perdarahan parenkim bisa memicu munculnya herniasi.² Perubahan status mental lebih sering terjadi pada pasien lansia.⁹

Diagnosa

Trombosis vena otak harus dipertimbangkan sebagai penyebab pada pasien berumur dibawah 50 tahun yang memiliki gejala sakit kepala baik akut, subakut, maupun kronis dengan gejala tambahan yang tidak biasa, seperti adanya tanda hipertensi intrakranial, kelainan neurologis fokal karena gangguan vaskular, gangguan kejang yang baru muncul, infark hemoragik terutama jika multiple atau tidak berada di daerah pendarahan arteri. Karena manifestasi klinis yang bervariasi inilah keterlambatan diagnosis biasa terjadi pada TVO.¹

Pemeriksaan Laboratorium

Meskipun adanya peningkatan D-dimer membantu diagnosis dari TVO, pemeriksaan D-dimer yang normal tidak serta merta menyingkirkan diagnosis pada pasien yang menunjukkan manifestasi klinis yang sesuai.^{7,13,16} Dalam penelitian pada 239 pasien diduga TVO, pemeriksaan D-dimer dilakukan pada 98 pasien, test D-dimer dikaitkan dengan 9% positif palsu, dan 24% negatif palsu.⁶

Pencitraan

American Heart Association (AHA)/American Stroke Association 2011 dalam pernyataan ilmiahnya mengenai diagnosa dan manajemen TVO merekomendasikan pencitraan dari sistem vena otak pada pasien yang diduga menderita TVO.¹¹ CT Scan kepala adalah pencitraan yang paling sering dilakukan untuk evaluasi pasien dengan sakit kepala baru, kelainan neurologis fokal, kejang, atau perubahan status mental. Meskipun CT Scan kepala dengan nonkontras dapat mendeteksi diagnosis alternatif atau menunjukkan infark vena atau perdarahan, CT

Scan kepala memiliki sensitivitas yang rendah dan menunjukkan tanda-tanda langsung TVO hanya pada sepertiga pasien.¹¹ Dalam studi yang ditingkatkan kontrasnya, tanda-tanda dari trombosis vena dalam CT-Scan dapat berupa hiperdensitas di daerah sinus atau vena kortikal (*cord sign*) dan pengisian defek, terutama di sinus sagitalis superior (*empty sign*).^{2,11}

Venografi CT menyediakan metode cepat dan terpercaya untuk deteksi TVO, terutama pada pasien dengan kontraindikasi MRI.¹¹ Venografi CT dapat menyediakan diagnosis subakut atau kronik pada TVO karena dapat mendeteksi trombus dengan densitas yang heterogen. Venografi CT sebanding dengan MR venografi untuk diagnosis trombosis vena otak.^{12,13} Kekhawatiran pada paparan radiasi, alergi kontras, dan kontras nefropati mengurangi batasan untuk melakukan venografi CT pada beberapa pasien.¹ MRI kepala digabungkan dengan venografi MR adalah studi deteksi TVO yang paling sensitif untuk kasus akut, subakut, dan kronik.¹⁴ Secara akut, TVO tampil dengan intensitas sama pada jaringan otak pada gambar T1 dan intensitas yang lebih rendah pada gambar T2.¹⁴ Dalam fase subakut, trombus tampil dalam intensitas yang lebih pada T1 dan T2. Pada fase kronik, trombus bisa heterogen dengan intensitas bervariasi tergantung jaringan otak di sekitar. Pada T2, trombus bisa dilihat secara langsung di vena otak dan sinus dural dan tampil sebagai area hipointens. Lesi parenkimal yang berkaitan dengan TVO seperti infark dan hemoragi kadang lebih baik dicitrakan dengan MRI. Penambahan kontras bisa dilakukan di venografi MR untuk membantu membedakan variasi anatomik seperti sinus hipoplastik dari TVO. AHA dan ASA 2011 menyatakan pernyataan ilmiah yang merekomendasikan MR dengan penitikberatan di gambaran T2 dan venografi MR sebagai tes pencitraan pilihan untuk evaluasi pasien diduga TVO.¹¹ MRI dengan venografi MR lebih intensif dari venografi CT dan memiliki kekurangan dalam penggunaan pasien dengan gagal ginjal karena pemakaian kontras gadolinium berkaitan dengan resiko fibrosis nefrogenik sistemik.¹ Angiografi intaarterial otak dengan fase pencitraan vena adalah teknik diagnostik yang invasif yang jarang digunakan

dan hanya digunakan dalam kesempatan jarang seperti pada dugaan tinggi kasus klinis trombosis vena otak, tetapi hasil MR atau venografi CT inkonklusif atau jika ada prosedur endovaskular yang akan dilaksanakan.¹¹

Pemeriksaan Trombofilia

Dikarenakan tingginya frekuensi trombofilia diantara pasien TVO, skrining untuk kondisi hiperkoagulasi sebaiknya dilakukan.¹¹

Pemeriksaan trombofilia sebaiknya termasuk dilakukan evaluasi untuk mutasi faktor V Leiden, mutasi gen protrombin 20210, lupus antikoagulan, antibodi antikardiolipin, hiperhomosisteinemia, dan defisiensi protein C, S, dan antitrombin. Tingkat protein C, S, dan antitrombin mungkin tidak normal pada trombosis akut, antikoagulansi, penggunaan kontrasepsi, atau kehamilan.¹

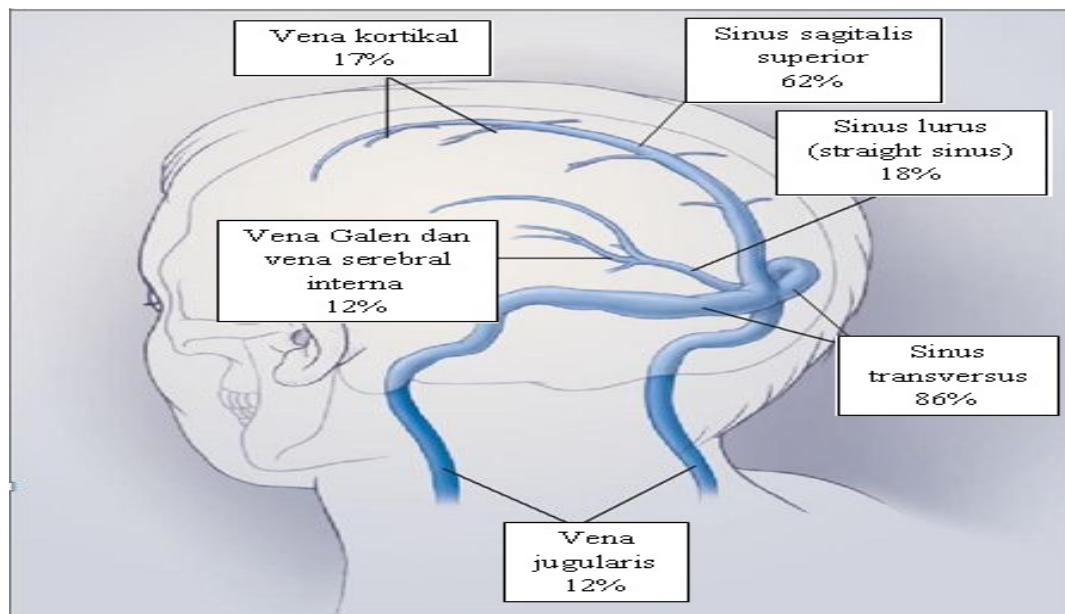
Patofisiologi

Terdapat dua perbedaan mekanisme munculnya TVO yang harus dibedakan: trombosis dari vena otak, dengan efek lokal yang disebabkan oleh obstruksi vena, dan trombosis pada sinus mayor yang menyebabkan hipertensi intrakranial. Pada

sebagian besar pasien, kedua proses ini terjadi bersamaan.²

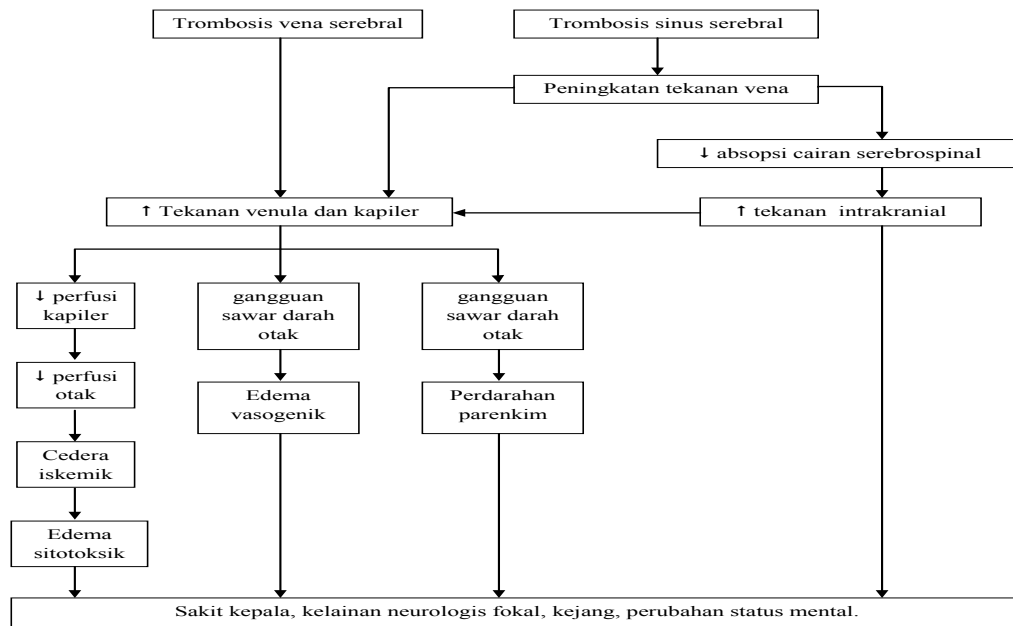
Mekanisme pertama, oklusi dari vena otak, dapat menyebabkan edema lokal pada otak, dan pembentukan infark vena. Pemeriksaan patologis menunjukkan pembesaran, pembengkakan vena, edem, kerusakan saraf secara iskemik, dan perdarahan berupa ptekie. Ptekie ini nantinya bisa bergabung dan membentuk hematoma besar, yang pada CT-scan memiliki penampakan khas. Terdapat dua jenis edema otak yang berkembang, Pertama, edema sitotoksik yang disebabkan oleh iskemia, yang merusak pompa-pompa membran sel, sehingga memicu pembengkakan intraseluler. Tipe kedua, edema vasogenik, akibat gangguan sawar darah otak, dan kebocoran plasma darah ke dalam ruang interstitial. Edema vasogenik ini dapat pulih kembali apabila penyebab yang mendasarinya ditangani dengan baik. Pada pemeriksaan MRI menunjukkan bahwa baik edema sitotoksik dan vasogenik terjadi pada trombosis vena otak.^{2,15}

Mekanisme kedua yaitu perkembangan dari



Gambar 1. Frekuensi dari trombosis yang terjadi pada sinus dan vena mayor otak
Frekuensi trombosis diberbagai sinus dalam persen yang didasarkan pada data studi internasional tentang trombosis vena otak dan sinus duramater. Kebanyakan pasien, trombosis muncul pada lebih dari satu sinus.

Dikutip dari: Stam J.²



Gambar 3. Patofisiologi Trombosis Vena Otak

Dikutip dari: Piazza G.¹

hipertensi intrakranial yang disebabkan oklusi sinus venamajor. Normalnya, cairan serebrospinal berpindah dari ventrikel otak melalui ruang subaraknoid di dasar dan permukaan otak ke vili araknoid, kemudian diteruskan ke dalam sinus sagitalis superior. Trombosis dari sinus memicu peningkatan tekanan vena, terganggunya absorpsi cairan serebrospinal, dan konsekuensinya berupa peningkatan tekanan intrakranial. Obstruksi drainase cairan serebrospinal ini terletak di akhir jalur transpornya, dan tidak terdapat perkembangan gradien diantara ruang subaraknoid di permukaan otak dan ventrikel, sehingga ventrikel tidak melebar dan hidrosepalus biasanya tidak menjadi penyulit trombosis vena. Sekitar seperlima dari pasien dengan trombosis sinus memiliki hipertensi intrakranial saja, tanpa tanda-tanda trombosis vena kortikal.⁴

Penatalaksanaan

Tatalaksana fase akut dari TVO berfokus pada antikoagulan, manajemen dari sekuele seperti kejang, peningkatan tekanan intrakranial, dan infark vena.² Penatalaksanaan kejang dan peningkatan tekanan intrakranial pada pasien TVO memerlukan sebuah tim yang komprehensif, termasuk didalamnya konsultasi

dibidang neurologi dan bedah saraf.¹

Antikoagulan

Antikoagulan digunakan untuk mencegah propagasi trombus, rekanalisasi sinus dan vena otak yang tersumbat, serta mencegah komplikasi trombosis vena yang dalam dan emboli paru.¹¹ Pemberian antikoagulan sebenarnya masih menjadi sebuah kontroversi spada TVO karena kecenderungan berkembangnya infark vena menjadi perdarahan bahkan sebelum antikoagulan diberikan.² Hasil dari 2 uji klinis secara acak perbandingan antara antikoagulan dengan plasebo mendukung pemberian antikoagulan sebagai penatalaksanaan TVO.¹ Satu penelitian yang membandingkan unfractionated-heparin intravena yang dititrasikan hingga nilai aPTT duakali di atas normal, dengan plasebo akhirnya dihentikan setelah 20 dari 60 pasien TVO akan diteliti memperlihatkan efek yang menguntungkan di awal penelitian.¹ Dari 10 pasien pada kelompok plasebo, 1 sembuh, 6 mengalami defisit neurologis ringan, dan 3 orang meninggal pada bulan ketiga. Pada 10 orang di kelompok heparin, 8 orang benar-benar pulih, 2 orang mengalami defisit ringan pada bulan ke 3. Terkait perdarahan intrakranial, 2 orang pada

kelompok plasebo mengalaminya, sedangkan tidak ada satupun pada kelompok heparin.¹²

Pada uji klinis lainnya dengan 59 pasien TVO, heparin molekular rendah, nadroparin, dibandingkan dengan plasebo selama 3 minggu dan diikuti dengan pemberian antikoagulan selama 3 bulan, dalam 3 bulan, 13% pasien pada kelompok nadroparin dan 21% pada kelompok plasebo memiliki hasil yang buruk. Tidak muncul gejala perdarahan intrakranial pada kedua kelompok, Meta-analisis dari 2 percobaan tersebut menunjukkan perbedaan resiko kematian dan cacat yang muncul untuk mendukung pemberian antikoagulansi (13%, menggunakan tingkat kepercayaan 95% dengan interval 30%–3%).¹⁶ Antikoagulan telah menimbulkan banyak perhatian khusus pada pasien TVO yang mengalami infark hemoragik. Pada 2 randomisasi uji terkontrol tersebut, tidak terobservasi perdarahan otak baru, ataupun perpanjangan dari perdarahan yang telah terjadi sebelum terapi. Observasi ini mendukung hipotesis bahwa aliran keluar vena yang tersumbat akan meningkat dengan pemberian antikoagulan karena tekanan venular dan kapiler menurun sehingga mengurangi resiko perdarahan lebih lanjut.¹ Berdasarkan data dari randomisasi, uji terkontrol dan studi observasional, antikoagulan direkomendasikan sebagai penatalaksanaan TVO yang aman dan efektif.^{11,13} Antikoagulan segera diberikan baik dengan *unfractionated-heparin* intravena ataupun dengan heparin berat molekul rendah secara subkutan sebagai jembatan untuk antikoagulan oral dengan antagonis vitamin K.¹

Fibrinolisis

Meskipun sebagian besar pasien sembuh dengan terapi antikoagulan, sebagian pasien yang lain memiliki hasil yang buruk walaupun telah terjadi antikoagulansi. Terapi fibrinolitik dengan kateter langsung, dengan ataupun tanpa gangguan trombus mekanik, telah dipertimbangkan untuk diberikan pada pasien yang memiliki TVO yang besar dan luas atau pada pasien yang secara klinis memburuk walaupun telah diberikan terapi antikoagulan.¹ Sebuah peninjauan sistematis dari 49 pasien dengan TVO menyarankan sebuah kemungkinan manfaat klinis dengan pemberian fibrinolisis pada

pasien dengan sebuah presentasi yang buruk.¹⁷ Namun, perdarahan intrakranial terjadi pada 17% pasien setelah pemberian fibrinolisis, dan 5% dikaitkan dengan perburukan klinis.¹⁷ Tinjauan sistematis lainnya dari 156 pasien dengan TVO mencatat terdapat 12 kematian setelah pemberian fibrinolisis, 15 komplikasi berupa perdarahan mayor, termasuk didalamnya 12 perdarahan intrakranial.¹⁸ Berdasarkan data terbatas yang tersedia, kateter langsung fibrinolisis, hanya dipertimbangkan untuk digunakan pada pusat-pusat medis yang berpengalaman untuk pasien yang memburuk meskipun sudah dilakukan pemberian antikoagulan yang intensif.¹¹

Intervensi Bedah

Thrombektomi bisa dijadikan cadangan penatalaksanaan pada situasi yang jarang terjadi dimana kerusakan klinis parah muncul walupun telah dilakukan terapi yang maksimal.¹¹ Pada pasien dengan TVO dan lesi parenkim besar yang menimbulkan herniasi, dekompresif bedah, seperti kraniektomi atau evakuasi hematoma, menunjukkan perbaikan hasil klinis.¹⁹

Penatalaksanaan Jangka Panjang

Dikarenakan tidak adanya penelitian uji klinis secara acak yang menilai durasi optimal dari antikoagulansi pada trombosis vena otak, pedoman bergantung pada bukti dan rekomendasi untuk trombosis vena dalam (*deep vein thrombosis*) dan emboli paru. Pernyataan ilmiah dari AHA/ASA 2011 merekomendasikan antikoagulan dengan antagonis vitamin K oral dan sebuah target normalisasi internasional dari 2.0 sampai 3.0 selama 3 sampai 6 bulan pada pasien dengan kecenderungan TVO dan 6 sampai 12 bulan pada pasien yang terkena TVO.¹¹ Pasien dengan TVO berulang, trombosis pembuluh darah dalam, atau emboli paru (*pulmonary embolism*) komplikasi TVO atau TVO pertama dengan pemberat trombofilia (homozigositas untuk mutasi gen protrombin 20210 atau faktor V Leiden; terkombinasi trombofilia; defisiensi antitrombin, protein C, atau protein S; atau antibodi antifosfolipid) harus dipertimbangkan untuk durasi antikoagulansi tidak terbatas dengan rasio target normalisasi internasional dari 2.0 sampai 3.0.¹

Wanita yang menderita TVO karena pemakaian terapi kontrasepsi hormonal sebaiknya dicarikan alternatif alat kontrasepsi lain yang tidak berbasis pada estrogen. Pil progestinoli, alat kontrasepsi dalam rahim berupa *levonorgestrel*, dan alat kontrasepsi tembaga dalam rahim (lebih dikenal IUD) bisa dijadikan alternatif. Wanita dengan riwayat TVO yang muncul pada saat pemakaian alat kontrasepsi hormonal, selama kehamilan, atau selama periode postpartum memiliki peningkatan resiko kemunculan TVO pada kehamilan selanjutnya. Sering direkomendasikan profilaksis berupa heparin berat molekul rendah selama kehamilan di masa akan datang dan pada periode post partum.¹¹ Selain tindak lanjut klinis, pernyataan ilmiah dari AHA/ASA 20011 merekomendasikan tindak lanjut berupa pencitraan untuk menilai rekanalisasi 3–6 bulan setelah diagnosis.¹¹

Prognosis

Pada meta analisis 1180 pasien dengan TVO, rata-rata taraf mortalitas 30 hari adalah 5,6%. Penyebab utama kematian selama fase akut adalah herniasi transtentorial yang kebanyakan disebabkan karena perdarahan vena. Walau mayoritas pasien memiliki penyembuhan yang parsial, 10% mengalami defisit neurologis permanen hingga 12 bulan. Rekanalisasi terjadi saat beberapa bulan pertama setelah trombosis vena otak (84% pasien terjadi pada bulan ketiga) dan akan terbatas setelahnya. Rekurensi dari TVO termasuk jarang (2,8%).²⁰

IV. Simpulan

Trombosis vena otak merupakan suatu kondisi yang jarang terjadi, ditandai dengan gejala sakit kepala akut, subakut, ataupun kronis dengan gejala tambahan yang tidak biasa, seperti hipertensi intrakranial, kelainan neurologis fokal karena gangguan vaskular, kejang, infark hemoragik terutama jika multiple atau tidak berada di daerah pendarahan arteri. Tatalaksana fase akut TVO berfokus pada penggunaan antikoagulan, manajemen kejang, peningkatan tekanan intrakranial, dan infark vena. Prognosis pada TVO bervariasi dari kematian hingga defisit neurologis permanen. Karena kondisi ini sukar

dideteksi secara dini, perlu dilakukan dipahami lebih lanjut mengenai TVO.

Daftar Pustaka

1. Piazza G. Cerebral venous thrombosis. *Circulation*. 2012;125:1704–9.
2. Stam J. Current concept: thrombosis of the cerebral veins and sinuses. *N Engl J Med*. 2005;352:1791–8.
3. Lanska DJ, Kryscio RJ. Risk factors for peripartum and postpartum stroke and intracranial venous thrombosis. *Stroke* 2000; 31:1274–82.
4. Ferro JM, Canhao P, Stam J, Bousser MG, Barinagarrementeria F. Prognosis of cerebral vein and dural sinus thrombosis: results of the International Study on Cerebral Vein and Dural Sinus Thrombosis (ISCVT). *Stroke*. 2004;35:664–70.
5. Vandenbroucke JP, Rosing J, Bloemenkamp KW, Middeldorp S, Helmerhost FM, Bouma BN, et al. Oral contraceptives and the risk of venous thrombosis. *N Engl J Med* 2001;344:1527–35.
6. Tanislav C, Siekmann R, Sieweke N, Allendorfer J, Pabst W, Kaps M, et al. Cerebral vein thrombosis: clinical manifestation and diagnosis. *BMC Neurol*. 2011;11:69.
7. Agostoni E. Headache in cerebral venous thrombosis. *Neurol Sci*. 2004;25(Suppl 3):206–10.
8. Ferro JM, Canhao P, Bousser MG, Stam J, Barinagarrementeria F. Early seizures in cerebral vein and dural sinus thrombosis: risk factors and role of antiepileptics. *Stroke*. 2008;39:1152–8.
9. Ferro JM, Canhao P, Bousser MG, Stam J, Barinagarrementeria F. Cerebral vein and dural sinus thrombosis in elderly patients. *Stroke*. 2005;36:1927–32.

10. Kosinski CM, Mull M, Schwarz M, Koch B, Biniek R, Schlafer J, et al. Do normal D-dimer levels reliably exclude cerebral sinus thrombosis? *Stroke*. 2004;35:2820–25.
11. Saposnik G, Barinagarrementeria F, Brown RD Jr, Bushnell CD, Cucchiara B, Cushman M, et al. Diagnosis and management of cerebral venous thrombosis: a statement for healthcare professionals from the American Heart Association/American Stroke Association. *Stroke*. 2011;42:1158–92.
12. Khandelwal N, Agarwal A, Kochhar R, Bapuraj JR, Singh P, Prabhakar S, et al. Comparison of CT venography with MR venography in cerebral sinovenous thrombosis. *AJR Am J Roentgenol*. 2006;187:437–43.
13. Linn J, ErtlWagner B, Seelos KC, Strupp M, Reiser M, Bruckmann H, et al. Diagnostic value of multidetector-row CT angiography in the evaluation of thrombosis of the cerebral venous sinuses. *AJNR Am J Neuroradiol*. 2007;28:946–52.
14. Bousser MG, Ferro JM. Cerebral venous thrombosis: an update. *Lancet Neurol*. 2007;6:42–70.
15. Yoshikawa T, Abe O, Tsuchiya K, Okubo T, Tobe K, Masumoto T, et al. Diffusion weighted magnetic resonance imaging of dural sinus thrombosis. *Neuroradiology* 2002;44:481–8.
16. Stam J, De Bruijn SF, DeVeber G. Anticoagulation for cerebral sinus thrombosis. *Cochrane Database Syst Rev*. 2002: CD002005.
17. Canhao P, Falcao F, Ferro JM. Thrombolytics for cerebral sinus thrombosis: a systematic review. *Cerebrovasc Dis*. 2003;15: 159–66.
18. Dentali F, Squizzato A, Gianni M, De Lodovici ML, Venco A, Paciaroni M, et al. Safety of thrombolysis in cerebral venous thrombosis: a systematic review of the literature. *Thromb Haemost*. 2010;104:1055–62.
19. Ferro JM, Crassard I, Coutinho JM, Canhao P, Barinagarrementeria F, Cucchiara B, et al. Decompressive surgery in cerebrovenous thrombosis: a multicenter registry and a systematic review of individual patient data. *Stroke*. 2011;42:2825–31.
20. Dentali F, Gianni M, Crowther MA, Ageno W. Natural history of cerebral vein thrombosis: a systematic review. *Blood*. 2006;108: 1129–34.