

## Kombinasi Dexmedetomidine – Sevoflurane 0,5 MAC pada Bedah Mikro Reseksi Malformasi Arteri-Vena

Adhy Tjahyanto<sup>\*)</sup>, Ibnu Siena Samdani<sup>\*\*)</sup>, Mohammad Sofyan Harahap<sup>\*\*)</sup>

<sup>\*)</sup>Peserta didik PPDS, Departmen Anestesi dan Terapi Intensif, RSUP Dr. Kariadi Semarang

<sup>\*\*)</sup>Staf pengajar, Departmen Anestesi dan Terapi Intensif, RSUP Dr. Kariadi Semarang

### Abstrak

Malformasi arterivena (MAV) merupakan kasus yang jarang terjadi, terutama pada usia muda (<40 tahun). Usaha untuk menjaga kestabilan hemodinamik dan pencegahan perdarahan masif selama reseksi bedah mikro MAV adalah hal yang harus dikuasai oleh seorang ahli anestesi. *Total Intra Venous Anesthesia* dengan propofol masih populer untuk mengendalikan tekanan intrakranial karena mudah dititrasi dan agen kerja cepat (baik onset maupun durasi). Penilaian status neurologis umum segera setelah anestesi dihentikan juga termasuk komponen penting dalam pembedahan mikro reseksi MAV otak. Pada kasus ini, dilaporkan seorang wanita berusia 20 tahun yang mengalami penurunan kesadaran dan hemiparesis sinistra mendadak. Hasil angiografi otak menunjukkan adanya MAV di lobus frontal dekstra. Tindakan reseksi MAV dilakukan dengan pembedahan mikro. Setelah 5-menit-preoksigenasi dilakukan, induksi anestesi menggunakan propofol, fentanil, rocuronium, dan sevoflurane. Sepuluh detik proses intubasi tidaklah menimbulkan gejala hemodinamik. Pembedahan berlangsung lancar dengan kombinasi dexmedetomidine-sevoflurane 0,5MAC. Hemodinamik pasien pasca-anestesi stabil dan tanpa lesi neurologis baru.

**Kata kunci:** malformasi arterivena, dexmedetomidine, sevoflurane

JNI 2021;10 (2): 113–18

## A Combination of Dexmedetomidine – Sevoflurane 0.5MAC in Microsurgical Resection of Arteriovenous Malformation: a Case Report

### Abstract

Arterio-venous malformation (AVM) is a rare case, particularly among young patients (<40 years old). Maintaining haemodynamic stability and anticipating massive haemorrhage during micro surgery resection of AVM are fundamental for an anaesthetist. Total Intra Venous Anesthesia using propofol is still popular to control intracranial pressure as it is easily titrated and fast acting agent (both in onset and duration). Moreover, general neurologic evaluation soon after anesthesia terminated is an integral important component of microsurgery of brain MAV. In this case report: a 20-year-old woman suddenly lost her consciousness and left-sided motors strength. Brain angiographic revealed an AVM in right frontal lobe. Microsurgery of brain AVM resection was performed. After 5-minute-preoxygenation, anaesthetic induction was performed by using propofol, fentanyl, rocuronium, and sevoflurane. The surgery went successfully using a combination of dexmedetomidine-sevoflurane 0.5MAC. Post-anaesthesia hemodynamic of this patient was in stable and without new neurologic deficit afterward.

**Key words:** arteriovenous malformation, dexmedetomidine, sevoflurane

JNI 2021;10 (2): 113–18

## I. Pendahuluan

Malformasi arterivena (MAV) intrakranial tersusun dari anastomosis pembuluh-pembuluh darah arteri-vena yang menjadi seperti “kumparan”. Karena tidak berkapiler, pintasan (*shunting*) dapat terjadi, terutama di area nidus.<sup>1,2</sup> Dari 1.734 pasien stroke dalam suatu penelitian ditemukan 632 di antara mereka masih berusia <40 tahun. Sebanyak 35,4% dari penderita berusia muda tersebut memiliki perdarahan intrakranial yang diakibatkan ruptur MAV, angioma kaverosus, atau hipertensi.<sup>3</sup> Keberhasilan menjaga kestabilan hemodinamik selama pembedahan mikro reseksi MAV sangatlah penting. Lapisan muskularis dinding pembuluh darah pada MAV umumnya tidak ada sehingga perubahan tekanan dapat beresiko ruptur. Dexmedetomidine, yang merupakan agonis  $\alpha$ -2, semakin populer di neuroanestesi karena tidak meningkatkan tekanan intrakranial (TIK) dan mampu menjaga kestabilan hemodinamik.<sup>4,5</sup> Bahkan, kombinasi dexmedetomidine-sevoflurane memberikan hasil yang memuaskan selama prosedur supratentorial.<sup>6</sup> Namun demikian, aplikasi dexmedetomidine pada kasus pembedahan mikro reseksi MAV masih jarang. Hal tersebut mendorong penulis mengangkat kasus ini untuk menunjukkan efektifitas kombinasi dexmedetomidine-sevoflurane.

## II. Kasus

### Anamnesis

Seorang wanita berusia 20 tahun datang dengan keluhan nyeri kepala dan penurunan kesadaran yang terjadi tiba-tiba. Setelah kejadian, pasien dibawa ke rumah sakit untuk mendapatkan pertolongan pertama kegawatdaruratan. Ketika datang di instansi kami, kesadaran pasien sudah membaik dengan kelemahan anggota gerak kiri yang menetap. Selama ini, pasien diketahui tidak memiliki alergi dan penyakit komorbid lain. Pasien tidak menderita demam, batuk, pilek, atau pun kejang dalam satu bulan terakhir.

### Pemeriksaan Fisik

Pemeriksaan pra anestesi didapatkan: GCS 15, kooperatif, laju nadi 86 kali/menit, tekanan darah

(TD) 126/76 mmHg, laju nafas 15 kali/menit, suhu 36,9°C, saturasi O<sub>2</sub> (oksimetri/SpO<sub>2</sub>) 99% dengan nasal kanul, skala nyeri kepala yang dirasakan adalah 6-7/10, dan berat badan 65kg. Pemeriksaan fisik umum lainnya dalam batas normal.

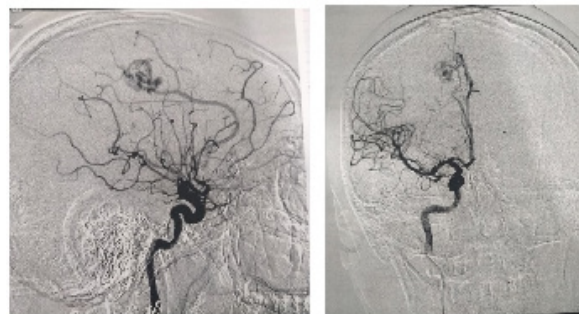
### Status neurologis

Fungsi vegetatif dan sensorik baik.

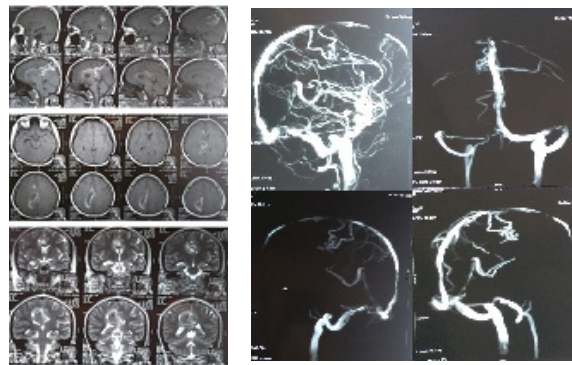
Hemiparesis kiri dengan kekuatan motorik:

- ekstremitas superior kiri: 1
- ekstermitas inferior kiri: 0

Segera setelah masuk RS, dilakukan angiografi serebral dan ditemukan MAV [gambar.1(a)]. Begitu pula pemeriksaan MRI-MRA



A



B

**Gambar.1:** a) Hasil pencitraan DSA: kesan AVM di frontal dextra dengan feeder adalah a.pericallosal dextra, b) hasil pencitraan MRI (kiri) dab MRA (kanan): MVA (dengan ukuran nidus 1,2 x 1,3 1,0 cm) pada lobus parietal kanan dengan feeding arteri dari a.pericallosal dextra dan draining vein ke sinus sagittalis superior disertai perdarahan kronik intraserebral pada sub-cortical-deep white matter lobus parietal dextra hingga lobus frontal dextra; perdarahan intraventrikel; tampak tanda peningkatan TIK

[gambar.1(b)]: MAV (ukuran nidus 1,2 x 1,3 1,0 cm) pada lobus parietal kanan dengan *feeding artery* dari a.percallosal dextra dan draining vein ke sinus sagittalis superior disertai perdarahan kronik intraserebral pada *sub-cortical-deep white matter lobus parietal dextra* hingga lobus frontal dextra dan tampak tanda peningkatan TIK. Pasien dirawat di ruang HCU dengan menjaga ketenangan, seperti penutupan tirai dan pemadaman lampu.

*Pengelolaan Anestesi*

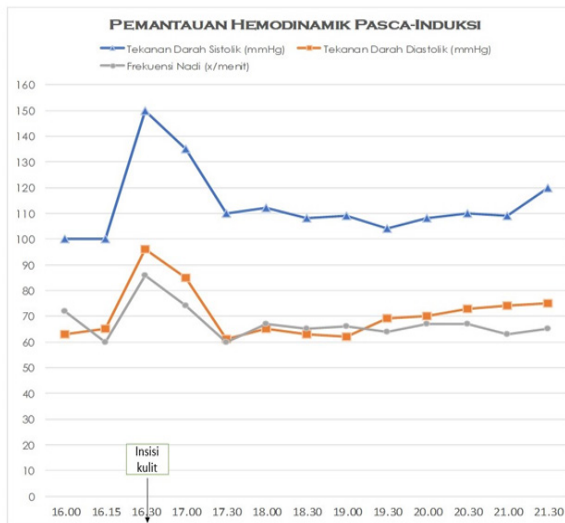
Ketika masuk ruang operasi, kondisi pasien adalah sebagai berikut: GCS 15, laju nadi 71 x/menit, SpO<sub>2</sub> 99% (dengan nasal kanula), laju nafas 14 x/menit, TD 123/87mmHg, dan end-tidal CO<sub>2</sub> 33mmHg. Induksi dilakukan dengan pemberian obat-obatan sebagai berikut: propofol 100mg (1,5mg/kg), fentanil 100mcg (1,5mcg/kg), rokuronium 40mg (0,6mg/kg), dan sevoflurane. Dilakukan preoksigenasi 100% selama 5 menit sebelum intubasi. Propofol 30mg ditambahkan 10 detik sebelum intubasi. Gejala hemodinamik tidak terjadi selama proses intubasi yang dilakukan selama 10 detik. Setelah posisi pipa endoktreakeal dipastikan

aman, dipasang satu jalur arteri dan tambahan dua akses intravena pada pembuluh darah perifer, masing-masing dengan 18G. Setelah intubasi, tanda-tanda vital relatif stabil (lihat gambar.2). Dexmedetomidine dimulai dengan dosis 0,4mcg/kg/jam menggunakan *syringe pump*. Pasien diposisikan telentang dengan posisi kepala ditinggikan sekitar 30° dan kepala difiksasi dengan menggunakan *pin* kepala (*head pin*). Obat-obat rumatan yang digunakan selama operasi adalah dexmedetomidine, rokuronium, fentanil, dan sevoflurane 0,5MAC (tabel-2). Lima belas menit pascaintubasi, laju nadi 60x/menit, TD 100/65mmHg (lihat gambar.2).

Sebelum insisi kulit, fentanil 50mcg diberikan. Pascainsisi, laju nadi dan TD sempat mengalami peningkatan (gambar.2). Sehingga, fentanil 25mcg ditambahkan dan dexmedetomidine ditingkatkan menjadi 0,7mcg/kg/jam. Sekitar satu jam pascainsisi, hemodinamik kembali normal dengan dexmedetomidine pada level 0,6mcg/kg/jam. Fentanil 25mcg ditambahkan kembali ketika ahli bedah akan membuka os.cranium. Gambar 2 memaparkan kondisi hemodinamik pasien selama pembedahan.

*Pemeriksaan Penunjang*

Darah Rutin	Kimia Darah	Studi Koagulasi	Rontgen Thoraks:
Hemoglobin 12,5 g/dL	ureum 13 mg/dL	PT 14/14 detik	Jantung tidak membesar
Hematokrit 37,9 vol%	Kreatinin 0,9 mg/dL	APTT 30,2/30,6 detik	Pulmo tak tampak infiltrat
Leukosit 29000 /uL	Natrium 1 3 8 mmol/L		
Trombosit 349000 /uL	Kalium 4,3 mmol/L		Ekokardiografi:
	Klorida 1 0 2 mmol/L		Fungsi sistolik LV dan RV normal, fungsi diastolik LV normal, tidak ada abnormalitas pada dinding jantung
	Magnesium 0,9 mmol/L		LVEF 63,5%
	Kalsium 2,2 mmol/L		



**Grafik 2: Grafik Pemantauan Hemodinamik Pasca-Induksi dan Intubasi**

*Pengelolaan Pascabedah*

Setelah pembedahan selesai, lidokain 30mg (1,5mg/kg BB) diberikan 5 menit sebelum ekstubasi. Pasien diekstubasi ketika GCS 14 dan mampu menuruti perintah. Perawatan pascabedah pasien dilakukan di HCU. Kondisi pasien stabil, dengan GCS 15 dan kekuatan motorik masih sama dengan kondisi sebelum dioperasi. Pasien diizinkan untuk pindah ke ruang rawat inap biasa setelah dua hari pascaperawatan di HCU. Pasien pulang setelah 7 hari perawatan di ruang rawat inap biasa dengan kesadaran sadar baik, hemodinamik stabil, dan hemiparesis sinistra.

**Tabel-2. Penggunaan obat anestesi dan pemantauan selama operasi**

Rumatan (intravena)	Dexmedetomidine 0,2 – 0,6 mcg/kg/jam Rocuronium 15mg/jam Fentanil (pemberian intermitten)
Gas anestesi	Sevoflurane 0,5 MAC
Lama operasi	390 menit
Lama anestesi	435 menit
Cairan masuk	4500 cc kristaloid
Perdarahan	350cc
Urine	2200cc

**III. Pembahasan**

Sesuai publikasi suatu penelitian, perdarahan intrakranial yang berdampak penurunan kesadaran mendadak pada pasien ini disebabkan oleh ruptur MAV.<sup>3</sup> Berdasarkan Spetzler-Martin grading (tabel-3), pasien ini memiliki tingkat kematian rendah karena ukuran MAV kurang dari 2 cm (1 poin), drainase vena menuju sinus sagittalis superior (1 poin), dan tidak terisolasi (poin 0).<sup>7</sup>

**Tabel-3. Tabel Disadur dari Sistem klasifikasi Spetzler-Martin Grading<sup>7</sup>**

Karakteristik	Nilai
Ukuran AVM:	
Kecil (<3cm)	1
Sedang (3-6cm)	2
Besar (>6cm)	3
Lokasi	
Area tidak terisolasi ( <i>non-eloquent</i> )	0
Area terisolasi ( <i>eloquent</i> )	1
Pola drainase vena	
Area superfisial	0
Lokasi non-superfisial	1

Kestabilan hemodinamik dan pencegahan perdarahan masif adalah hal utama, baik pada pembedahan maupun non-pembedahan mikro, Oleh karena itu, ketepatan pemilihan obat-obat anestesi bertujuan untuk menjaga tekanan perfusi serebral (*cerebral perfusion pressure/ CPP*), autoregulasi, dan level CO<sub>2</sub>. *Total Intra Venous Anesthesia* (TIVA), dengan propofol, masih lebih populer dalam neuroanestesi karena mampu menurunkan TIK, terutama pada kasus trauma otak.<sup>8</sup> Akan tetapi, melalui meta-analisis, telah dibuktikan bahwa relaksasi otak, kejadian kestabilan hemodinamik intra-operasi, dan komplikasi perioperatif tidak berbeda bermakna pada operasi elektif, baik ketika menggunakan propofol maupun sevoflurane.<sup>9</sup>

Pertimbangan menggunakan dexmedetomidine dibandingkan propofol pada kasus ini berdasarkan efek analgetik, sedasi, dan simpatolitik yang

dimiliki dexmedetomidine, dengan efek minimal pada peningkatan TIK.<sup>4,10</sup> Akan tetapi, lonjakan laju nadi dan TD yang terjadi pascainsisi dalam kasus ini diakibatkan nyeri terkait ketiadaan *loading dose* dexmedetomidine. Pemberian dosis awal yang rendah dan tanpa *loading dose*, insiden hipotensi dan bradikardi akibat dexmedetomidine diminimalkan.<sup>3,6</sup> Namun demikian, durasi pencapaian puncak konsentrasi obat dalam darah perlu diperhitungkan sebelum insisi dilakukan agar nyeri dapat ditekan. Target induksi pada kasus bedah mikro reseksi MAV adalah pengendalian hemodinamik, jalan nafas, dan oksigenasi/ventilasi yang adekuat. Propofol yang memiliki onset dan durasi cepat dibandingkan obat induksi lain dapat dititrasi sesuai gejala hemodinamik. Hal ini merupakan dasar pertimbangan pemilihannya untuk induksi pada kasus ini.

Monitor sesuai standar ASA (EKG, oksimetri pulsasi, *end-tidal* CO<sub>2</sub>) mutlak diperlukan. Pengukuran tekanan darah arteri secara langsung melalui jalur arteri adalah hal penting untuk pengendalian tekanan darah, evaluasi oksigenasi dan ventilasi, serta pengecekan hematologi jika diperlukan selama prosedur berlangsung. Sebelum pasien ditutup dengan kain steril untuk operasi, akses tambahan intravena dan kateter urin dipastikan lancar untuk pemantauan keseimbangan cairan dan resusitasi. Jika akses intravena perifer sulit, perlu dipertimbangkan pemasangan kateter vena sentral (*central vein catheter/CVC*). Minimum jumlah akses intravena tidak ditentukan, tapi akses-akses tersebut haruslah cukup dan baik jika diperlukan ketika perdarahan masif terjadi. Sevoflurane baik digunakan dalam neuroanestesi karena kemampuannya menurunkan laju metabolisme otak. Meski hal ini tergantung dari dosis pemberian, sevoflurane terbukti aman selama konsentrasinya kurang dari 1 MAC. Begitu pula kemampuan dilatasi vaskuler otak oleh sevoflurane adalah yang terkecil di antara agen inhalasi yang ada. Dalam kondisi normokapni, konsentrasi lebih dari 0,6 MAC dapat menciptakan vasodilatasi pembuluh darah otak dimana hal ini sejalan dengan peningkatan laju darah otak, yang selanjutnya berdampak pada peningkatan TIK.<sup>11</sup>

Sehingga, sevoflurane dipertahankan pada tingkat 0,5MAC selama pembedahan. Tekanan arteri rata-rata dipertahankan dalam rentang nilai normal untuk devaskularisasi area iskemik di sekitar MAV akibat hipoperfusi.<sup>5</sup> Jika terjadi gangguan hemodinamik, dexmedetomidine dapat dititrasi. Upaya menjaga kestabilan hemodinamik tidak hanya mencegah ruptur dinding MAV, tapi juga perfusi O<sub>2</sub> ke jaringan. Selama perfusi dan oksigenasi cukup selama pembedahan, kerusakan sel dapat diminimalkan. Hal ini juga berdampak pada keberhasilan ekstubasi pascapembedahan. Kesadaran penuh pascapemulihan anestesi sangat membantu dalam evaluasi neurologi. Baik hipoperfusi otak maupun ruptur berulang akibat peningkatan TD yang mendadak dapat bermanifestasi pada gangguan neurologis. Karena dexmedetomidine memiliki efek sedasi, dexmedetomidine dihentikan 30 menit sebelum akhir pembedahan pada kasus ini agar kesadaran pasien dapat kembali normal.

Hemiparesis sinistra yang dialami belum membaik hingga pasien pulang. Lesi neurologis ini diakibatkan oleh perdarahan intraserebral akibat ruptur MAV (Lihat Gambar.1). Hemiparesis ini berpotensi menetap karena hanya 8–11% pasien dengan kekuatan motorik ≤ 2 mampu berfungsi pascarehabilitasi.<sup>12</sup> Namun demikian, program rehabilitasi dapat dilakukan untuk memaksimalkan fungsi ekstremitas dan meminimalkan resiko atrofi

## V. Simpulan

Tatalaksana MAV memerlukan pemahaman yang komprehensif untuk menjaga kestabilan hemodinamik dan meminimalkan potensi perdarahan masif. Meski penggunaan kombinasi dexmedetomidine-sevoflurane 0,5MAC masih belum populer pada kasus pembedahan mikro MAV, efektifitas kombinasi ini tampaknya dapat menjaga kestabilan hemodinamik yang sangatlah penting pada pembedahan mikro reseksi MVA..

## Daftar Pustaka

1. Derdyn CP, Zipfel GJ, Albuquerque FC, Cooke DL, Feldmann E, Sheehan JP, Torner

- JC. Management of brain arteriovenous malformations. *Stroke* 2017;48:e200–2224.
2. The Arteriovenous Malformation Study Group. Arteriovenous malformations of the brain in adults. *N Engl J Med* 1999;340:1812–18
  3. Ruíz-Sandoval JL, Cantú C, Barinagarrementaria F. Intracerebral hemorrhage in young people: analysis of risk factors, location, causes, and prognosis. *Stroke* 1999;30: 537–41
  4. Vuyk J, Sitsen E, Reekers M. Intravenous anesthetics. Dalam: Miller RD, Cohen NH, Eriksson LI, Fleisher LA, Wiener-Kronish JP, Young WL, eds. *Miller's Anesthesia*. Philadelphia: Saunders Elsevier; 2015, 854–8
  5. Drummond JC, Patel PM, Lemkuil BP. Anesthesia for neurologic surgery. Dalam: Miller RD, Cohen NH, Eriksson LI, Fleisher LA, Wiener-Kronish JP, Young WL, eds. *Miller's Anesthesia*. Philadelphia: Saunders Elsevier; 2015, 2182, 2191
  6. Prathapadas U, Hrishi AP, Appavoo A, Vimala S, Sethuraman M. Effect of low-dose dexmedetomidine on the anesthetic and recovery profile of sevoflurane-based anesthesia in patients presenting for supratentorial neurosurgeries: a randomized double-blind placebo-controlled trial. *J Neurosci Rural Pract* 2020;11:267-73.
  7. Spetzler RF, Martin NA. A proposed grading system for arteriovenous malformations. *J Neurosurg* 1986;65:476–83.
  8. Preethl J, Bldkar PU, Cherlan A, Dey A, Srinivasan S, Sethuramachandran A, Ramesh AS. Comparison of total intravenous anesthesia vs. inhalational anesthesia on braon relaxaation, intracranial pressure, and hemodynamics in patients with acute subdural hematoma undergoing emergency craniotomy: a randomized control trial. *Eur J Trauma Emerg Surg* 2019.
  9. Chui J, Mariappan R, Mehta J, Manninen P, Venkatraghavan L. Comparison of propofol and volatile agents for maintenance of anesthesia during elective craniotomy procedures: a systematic review and meta-analysis. *Can J Anesth* 2014.
  10. Rathmell JP, Rosow CE. Intravenous sedatives and hypnotics. Dalam: Flood P, Rathmell JP, Shafer S, eds. *Stoelting's Pharmacology and Physiology in Anesthetic Practice*. USA: Wolters Kluwer Health; 2015, 194–195.
  11. Flood P, Shafer S. Inhaled anesthetics. Dalam: Flood P, Rathmel JP, Shafer S, eds. *Stoelting's Pharmacology and Physiology in Anesthetic Practice*. USA: Wolters Kluwer Health; 2015, 119–121
  12. Olsen TS. Arm and leg paresis as outcome predictors in stroke rehabilitation. *Stroke* 1994;25:1181–8.