

SUBDURAL EMPIEMA L₁₋₅ PASCA ANESTESI NEURAKSIAL

EMPHYEMA SUBDURAL L1-5 AFTER NEURAXIAL ANESTHESIA

M. Jalaluddin A Chalil, Nazaruddin Umar

Departemen Anestesiologi dan Terapi Intensif

Fakultas Kedokteran Universitas Sumatera Utara/RSUP. H. Adam Malik Medan

Abstract

Infectious complications may occur after any regional anesthetic techniques, but are of greatest concern if the infection occurs around the spinal cord or within the spinal canal. Bacterial infection of the central neural axis may present as meningitis or cord compression secondary to abscess formation. The infectious source for meningitis and epidural abscess may result from distant colonization or localized infection with subsequent hematogenous spread and central nervous system (CNS) invasion.

A woman 35-year old weight 55kg, came into RSUP.H.Adam Malik with the main complaint can not be moved both legs, since approximately 2 weeks before entering the hospital, where previously she was performed to caesarean section with spinal anesthesia techniques, a week later she was feeling numb and tingling feet, then can not move anymore. She also complained incontinensia of defecation and urination. History of fever (+), low back pain (+). A history of trauma (-). From physical examination, breath rate 18x/min, regular, vesicular breathing sounds, extra sounds not found, blood pressure 140/90mmHg, heart rate 100x/min, regular, temperature 37.8°C. awareness is compos mentis, with paraplegia in both legs, paraesthesia (+). Laboratory tests: Hb: 10.3g%, Ht: 32.4%, leukocytes: 24.900/mm³, platelet 496.000/mm³. MRI: found a picture of an abscess. By general anesthesia with prone position, the patient underwent debridement laminectomy for evacuation of abscess. Durante operation encountered about 40ml of pus in the subdural L1 to L5. Furthermore, patients treated in the ICU after surgery and antibiotic therapy meropenem 1gram per 8 hours, metronidazole 1500mg/day, gentamicin 80mg per 12hours was given. During post operative care until the patient discharge from hospital, there were no improvement significantly, however, there were reducing in low back pain, fever, and loss of pain in both legs with improved motor function from 0 to 2.

Keywords: neuraxial anesthesia, empyema subdural

JNI 2013;2(1):29-34

Abstrak

Komplikasi infeksi dapat saja terjadi setelah tehnik anestesi regional apapun, namun hal ini menjadi perhatian yang sangat penting ketika infeksi terjadi disekitar medula spinalis atau di dalam kanalis spinalis. Infeksi bakteri pada medula spinalis dapat berupa meningitis atau penekanan medula yang sekunder terhadap pembentukan abses. Sumber infeksi dapat berasal dari kolonisasi kuman yang jauh atau dari infeksi pada tempat insersi, yang menyebar secara hematogen dan menginvasi ke sistem saraf pusat.

Seorang wanita 35 tahun dengan berat badan 55 kg, datang ke RSUP.H.Adam Malik Medan dengan keluhan utama kedua tungkai tidak dapat digerakkan, yang dialami pasien sejak lebih kurang 2 minggu sebelum masuk ke rumah sakit. Sekitar 2 bulan sebelumnya, pasien ini menjalani operasi melahirkan dengan tindakan pembiusan spinal di rumah sakit lain. Seminggu kemudian, dia merasakan nyeri pinggang terutama disekitar tempat suntikan disertai adanya demam. Keluhan ini berlanjut dengan dirasakannya nyeri yang menjalar dari pinggang ke kedua tungkai diikuti dengan rasa kebas dan kesemutan, kemudian tidak dapat digerakkan lagi. Pasien ini juga mengeluhkan besar buang air besar dan buang air kecil. Tidak ada riwayat penurunan kesadaran, kejang, dan muntah menyembur pada pasien ini. Juga tidak didapati adanya riwayat terjatuh. Dari pemeriksaan fisik, laju nafas 18 x/menit, regular, suara pernafasan vesikuler, suara tambahan tidak dijumpai, tekanan darah 130/80 mmHg, laju nadi 88 x/menit, regular, temperatur 37,8°C. kesadaran compos mentis, dengan paraplegia pada kedua tungkai, paraesthesia (+). Pemeriksaan laboratorium: Hb: 10,3g%, Ht: 32,4%, leukosit: 24.900/mm³, trombosit 496.000/mm³. MRI: dijumpai adanya gambaran abses. Dilakukan anestesi umum posisi terlungkup, pasien menjalani tindakan laminektomi untuk evakuasi abses. Durante operasi dijumpai adanya pus sekitar 40 ml di daerah subdural L1 sampai L5. Kultur pus: dijumpai *Staphylococcus epidermidis*. Selanjutnya pasien dirawat di ICU pasca bedah dan diberikan terapi antibiotik meropenem 1 gram per 8 jam, metronidazol 1500 mg per hari, gentamisin 80 mg per 12 jam. Pasca operasi sampai pasien pulang, tidak dijumpai adanya perbaikan yang signifikan. Namun demikian dijumpai adanya pengurangan keluhan berupa hilangnya demam, nyeri pinggang, serta hilangnya nyeri pada kedua tungkai dengan perbaikan fungsi motorik dari 0 menjadi 2.

Kata kunci: anestesi nueraksial, subdural empiema

JNI 2013;2(1):29-34

I. Pendahuluan

Komplikasi infeksi dapat saja terjadi setelah teknik anestesi regional apapun, namun hal ini menjadi perhatian yang sangat penting ketika infeksi terjadi disekitar medula spinalis atau di dalam kanalis spinalis. Faktor-faktor risiko yang memungkinkan terjadinya komplikasi tersebut antara lain sepsis, diabetes, penekanan daya tahan tubuh, pengobatan steroid, kolonisasi ataupun infeksi bakteri pada lokasi insersi, serta penggunaan kateter jangka lama. Infeksi bakteri pada medula spinalis dapat berupa meningitis atau penekanan medula yang sekunder terhadap pembentukan abses. Sumber infeksi dapat berasal dari kolonisasi kuman yang jauh atau dari infeksi pada tempat insersi, yang menyebar secara hematogen dan menginvasi ke sistem saraf pusat. Ahli anestesi juga secara tidak sengaja dapat mentransmisikan kuman secara langsung ke dalam sistem saraf pusat melalui jarum atau kateter yang melewati daerah infeksi disekitar tempat insersi atau melalui kontaminasi akibat tehnik yang tidak steril. Kateter neuroaksial dapat menjadi tempat kolonisasi flora normal kulit dan selanjutnya menjadi sumber infeksi baik ke ruang epidural maupun intratekal.¹

Frekuensi infeksi sistem saraf pusat yang serius seperti arakhnoiditis, meningitis, dan abses setelah anestesi spinal atau epidural adalah amat sangat rendah.²⁻⁴ walaupun jarang, akan tapi abses spinal epidural ini merupakan kondisi yang dikenali secara baik, dengan insidensi keseluruhan sebesar 0,2 sampai 2 per 10,000 pasien rawat inap pertahun. Sementara insidensi iatrogenik masih belum diketahui. Hanya sebahagian kecil laporan kasus yang dipublikasikan.³

II. Kasus

Anamnesis

Seorang wanita 35 tahun dengan berat badan 55 kg, datang ke RSUP.H.Adam Malik Medan dengan keluhan utama kedua tungkai tidak dapat digerakkan, yang dialami pasien sejak lebih kurang 2 minggu sebelum masuk ke rumah sakit. Sekitar 2 bulan sebelumnya, pasien ini menjalani operasi melahirkan dengan tindakan pembiusan spinal di rumah sakit lain. Seminggu kemudian, dia merasakan nyeri pinggang terutama disekitar tempat suntikan disertai adanya demam. Keluhan ini berlanjut dengan dirasakannya nyeri yang menjalar dari pinggang ke kedua tungkai diikuti dengan rasa kebas dan kesemutan, kemudian tidak dapat digerakkan lagi. Pasien ini juga mengeluhkan besar buang air besar dan buang air kecil. Tidak ada riwayat penurunan kesadaran, kejang, dan muntah menyembur pada pasien ini. Juga tidak didapati adanya riwayat terjatuh.

Pemeriksaan Fisik

Pada pemeriksaan fisik didapatkan:

Sistem pernafasan	: Jalan nafas bebas, laju nafas: 18-20 x/menit, reguler, suara pernafasan paru-paru kanan dan kiri vesikuler, suara tambahan tidak ada, riwayat asma (-) batuk (-), sesak nafas (-)
Sistem sirkulasi	: Akral: hangat/merah/kering, tekanan darah 130/80 mmHg, laju nadi: 88 x/i, reguler, tekanan/volume: kuat/cukup, Temperatur: 37,8 °C
Sistem saraf	: Sensorium: compos mentis, pupil isokori, diameter OD: 3mm, OS: 3mm, refleks cahaya +/+, kejang (-), kaku kuduk (-)
Sistem urinari	: Produksi urine (+), terpasang kateter urine (+), volume: 50 ml/jam, kuning jernih.
Sistem gastrointestinal	: Abdomen soepel, peristaltik (+) normal, mual (-), muntah (-), nafsu makan (+) normal.
Ekstremitas	: Paraplegia (+), edema (-)

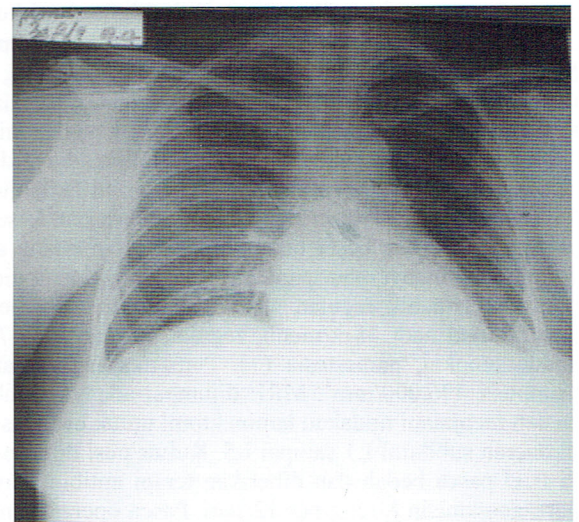
Pemeriksaan Penunjang

Laboratorium:

Hemoglobin: 10 g%, Hematokrit: 32,4%, Leukosit: 24.900/mm³, Trombosit: 496.000/mm³. PT: 13 (12,9), aPTT: 33,4(29,8), TT: 12,9(12), INR: 1,0. SGOT: 34 U/L, SGPT: 84 U/L, KGD sewaktu: 97 mg/dl, Ureum: 46,0 mg/dl, Kreatinin: 0,48 mg/dl, Natrium: 139 mEq/L, Kalium: 4,4 mEq/L, Klorida: 106 mEq/L.

Foto Thoraks:

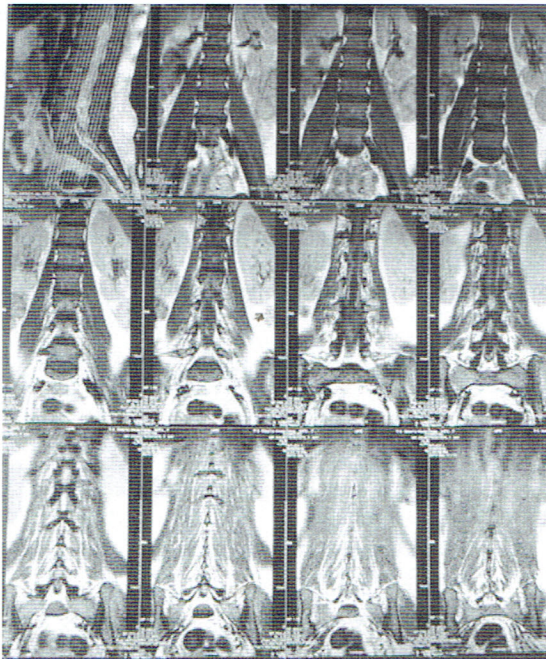
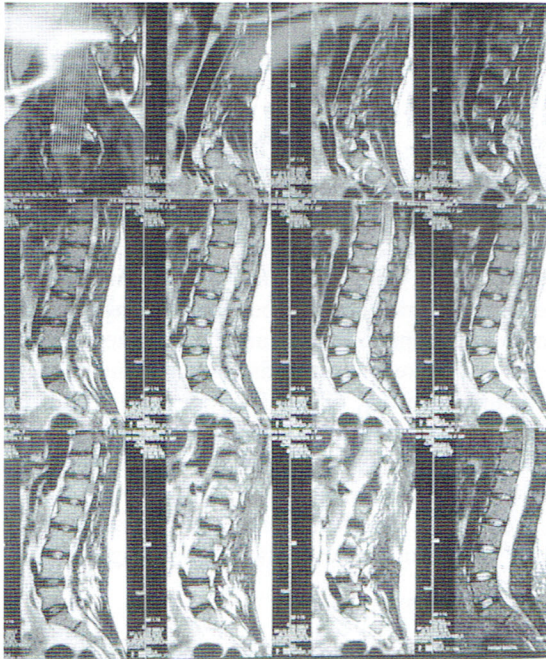
Jantung dan paru dalam batas normal



Gambar.1. Foto thoraks

MRI:

Gambaran abses di L1-L5



Gambar.2. MRI lumbal

Diagnosis

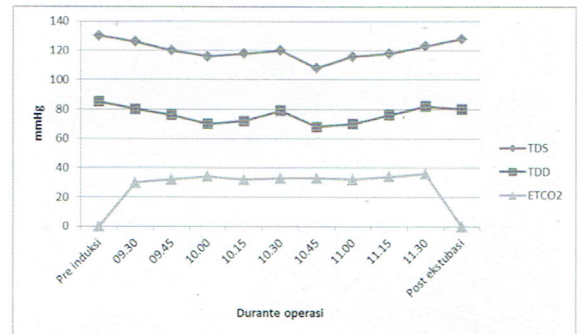
Subdural empiema L1-L5

Tindakan Bedah

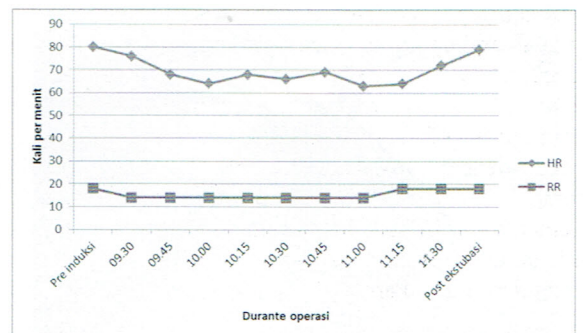
Laminektomi

Managemen Anestesi

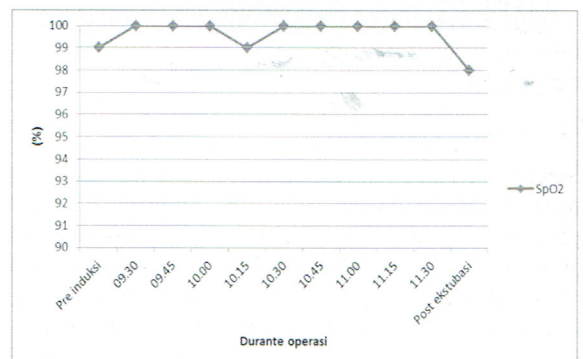
Pasien dipremedikasi dengan Midazolam 5 mg/IV, Fentanyl 100 mcg/IV. Induksi dengan Propofol 100 mg/IV, Rocuronium 50 mg/IV. Intubasi dengan ETT no. 7 non kinking, dipasang “pack”. Selama operasi diberikan anestesi inhalasi dengan menggunakan O₂: 2L/i, N₂O: 2L/i, Isofluran 0,5-1%. Posisi pasien: *prone* (telungkup). Cairan rumatan: Ringer solution. Lama operasi: sekitar 1,5 jam.



Gambar 3. Grafik tekanan darah sistolik, diastolik dan *end tidal CO₂* durante operasi



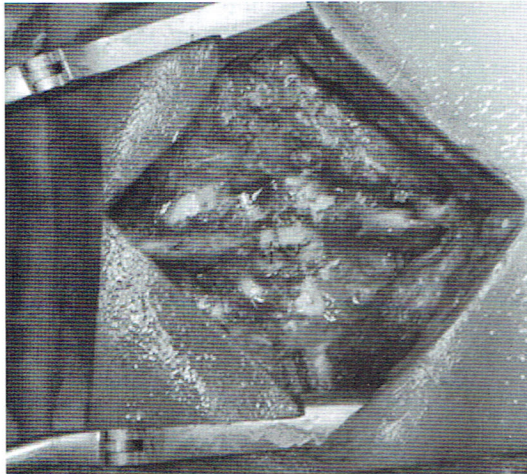
Gambar 4. Grafik laju nadi dan nafas durante operasi



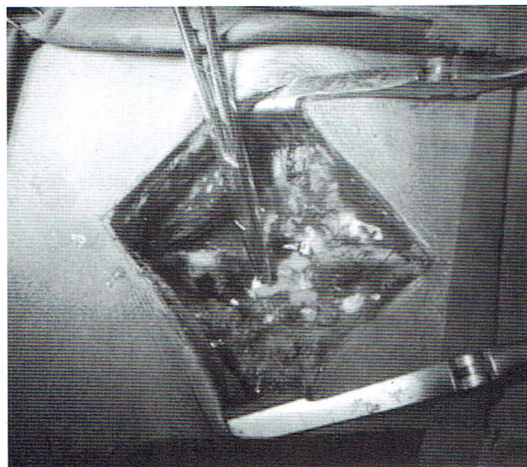
Gambar 5. Grafik saturasi oksigen durante operasi

Temuan Durante Operasi

Dilakukan laminektomi pada L4. Setelah duramater dibuka, keluar pus sekitar 40 ml. Diambil sampel untuk kultur pus. Kemudian dilakukan drainase dan pencucian dengan menggunakan NaCl 0,9% secara berulang-ulang sampai cairan bilasan jernih.



Gambar 6. Subdural empiema L_{1,5} yang ditemukan durante operasi



Gambar 7. Subdural empiema L_{1,5} yang ditemukan durante operasi

Perawatan Pascabedah

Setelah operasi selesai, pasien diekstubasi diruang operasi. Pasca operasi pasien dirawat di ICU pascabedah. Diberikan diet: MB TKTP, IVFD R-sol 30 gtt/i, inj. Meropenem 1 g/8jam, inj. Metronidazol 1500 mg/hari, inj. Gentamisin 240 mg/ hari, inj. Ranitidin 50 mg/8jam, inj. Ketorolac 30 mg/8 jam, inj. Fentanyl 25mcg/jam. Pada akhir perawatan pasca bedah, pasien mengalami perbaikan yang ditandai dengan hilangnya nyeri pinggang, demam, serta hilangnya nyeri pada kedua tungkai dengan perbaikan kekuatan motorik dari 0 menjadi 2.

Hasil Kultur Pus

Didapatkan kuman *Staphylococcus epidermidis*

III. Pembahasan

Pertimbangan Klinik Untuk Spinal dan Epidural Analgesia

Indikasi

Blokade neuroaksial dapat digunakan secara tersendiri atau digabung dengan anestesi umum untuk pembedahan dibawah leher. Di beberapa negara Eropa, operasi jantung secara rutin dilakukan dengan epidural torakal, spesifiknya dengan disertai anestesi umum. Sebagai anestesi primer, blokade neuroaksial kebanyakan digunakan untuk operasi abdominal bawah, ingunal, urogenital, rectal, dan ekstremitas bawah. Prosedur abdomen atas misalnya cholelistektomi dapat dilakukan dengan spinal atau epidural anestesi, tapi sulit untuk mencapai blokade sensoris yang adekuat untuk kenyamanan pasien sambil menghindari komplikasi blok tinggi.^{5,6}

Kontraindikasi

Kontraindikasi utama untuk anestesi neuroaksial adalah bila pasien menolak, gangguan perdarahan, hipovolemia berat, peningkatan ICP, infeksi pada tempat suntikan, penyakit katup jantung stenosis berat, obstruksi *outflow* ventrikel. Kontraindikasi relatif dan controversial terlihat pada tabel dibawah ini.⁵

Anestesi regional memerlukan kerjasama pasien. Hal ini mungkin sulit atau tidak mungkin pada pasien dengan dementia, psikosis, atau ketidakstabilan emosi. Anak kecil juga merupakan hal yang tidak memungkinkan dilakukan dengan anestesi regional saja tanpa dikombinasi dengan sedatif atau anestesi umum.^{7,8}

Tabel-1. Kontraindikasi blokade neuroaksial^{5,7}

Absolut

- Infeksi pada tempat suntikan
- Pasien menolak
- Koagulopati atau gangguan perdarahan lainnya
- Hipovolemia berat
- Peningkatan tekanan intrakranial
- Stenosis aorta berat
- Mitral stenosis berat

Relatif

- Sepsis
- Pasien tidak kooperatif
- Defisit neurologis
- Lesi valvula jantung stenosis
- Deformitas spinal berat

Kontroversi

- Pernah dioperasi pada tempat suntikan
- Ketidakmampuan komunikasi dengan pasien
- Operasi yang lama, perdarahan banyak, tindakan yang mempengaruhi fungsi pernafasan

Komplikasi Blokade Neuroaksial

Komplikasi epidural, spinal, atau caudal anestesi berentang dari mulai keadaan yang menyulitkan sampai lumpuh dan mengancam nyawa. Secara garis besar, komplikasi dapat digolongkan kedalam 1) akibat efek samping fisiologis yang besar, 2) penusukan jarum dan atau kateter, dan 3) toksisitas obat.^{7,8}

Komplikasi dini / intraoperatif :

- Hipotensi
- Anestesi spinal tinggi / total.
- Henti jantung
- Mual dan muntah
- Penurunan panas tubuh
- Parestesia.

Komplikasi lanjut

- Post dural Puncture Headache (PDPH)
- Nyeri punggung (Backache)
- Cauda equine sindrom
- Meningitis/Aracnoiditis
- Retensi urine
- Transient Neurologic Symptom (TNS)
- Spinal hematoma.
- Epidural Abses

Abses Epidural

Abses Spinal epidural jarang terjadi tapi merupakan komplikasi yang sangat berat pada anestesi neuroaksial. Laporan kejadian bervariasi dari 1:6500 sampai 1:500.000 epidural anestesi. Beberapa penelitian prospektif, termasuk 140.000 blok, gagal untuk melaporkan satu abses epidural. Epidural abses dapat terjadi pada pasien yang tidak menerima anestesi regional; faktor resikonya adalah trauma punggung, obat yang disuntikkan, prosedur bedah saraf. Kasus yang dihubungkan dengan anestesi adalah akibat kateter epidural. Dalam satu laporan seri, rata-rata 5 hari pemasangan kateter untuk berkembangnya gejala walaupun dapat lambat sampai minggu.^{5,9}

Ada 4 stadium klinis dari Epidural abses, walaupun progresifitas dan waktunya berbeda. Pada permulaannya, gejalanya adalah nyeri punggung atau vertebra yang lebih sakit bila diketuk. Kedua, terjadi nyeri radikuler atau radiks saraf. Stadium ketiga ditandai dengan defisit motoris dan atau sensoris atau disfungsi sphincter, pada stadium empat ada paraplegi dan paralisis. Idealnya diagnosis harus dibuat pada stadium permulaan. Adanya sakit punggung dan demam setelah epidural anestesi harus dicurigai adanya abses epidural. Adanya nyeri radikuler dan defisit neurologis meningkatkan indikasi perlunya pemeriksaan lanjutan. Sekali di diagnosa abses epidural, kateter epidural harus

dicabut dan ujung kateter dikultur. Selain diberikan antibiotika, maka terapi lain adalah dilakukan pembedahan dekompresi.⁵

Abses epidural dikaitkan dengan pemakaian kateter lama (median 6 hari, rentang waktu 3-31 hari) dan defisiensi sistem imun. Kuman *Staphylococcus aureus* merupakan kuman yang paling sering didapatkan dari hasil kultur (67%). Hasil ini menunjukkan bahwa sumber kolonisasi dan infeksi berasal dari flora normal kulit. Antibiotika dapat dipergunakan pada pasien tanpa gejala neurologis dengan keberhasilan baik, sementara tindakan dekompresi diperlukan bagi pasien yang disertai defisit neurologi walaupun angka keberhasilannya tidak terlalu baik. Pada penelitian retrospektif dari 35 kasus abses epidural yang dilakukan oleh *Danner dan Hartmann*, didapatkan bahwa penegakkan diagnosis abses epidural sulit untuk dilakukan dan sering terlambat karena pasien jarang demam atau memiliki hitung jenis leukosit normal. Walaupun demikian, perburukan neurologis dapat terjadi setiap saat. Diagnosis dan terapi dini akan memperbaiki keluaran neurologi. Sebaliknya keterlambatan diagnosis akan menghasilkan penyembuhan yang buruk walaupun dilakukan tindakan dekompresi.⁵

Strategi untuk melawan kejadian abses epidural adalah 1) kurangi manipulasi kateter dan pertahankan sistem tertutup bila mungkin, 2) gunakan filter bakteri (0,22 μ m) dan 3) cabut kateter epidural setelah 96 jam atau ganti kateter, filter dan larutan setiap 96 jam.^{10,11}

Prosedur Antiseptik

Dalam keadaan normal, dipermukaan kulit terdapat flora normal. Komposisi dan jumlahnya bervariasi tergantung dari jenis kelamin, usia, kondisi kesehatan dan lokasi di tubuh. Selain itu, pemakaian antibiotika, kortikosteroid baik sistemik ataupun topikal, perawatan di rumah sakit, status nutrisi, tingkat aktifitas dan status higienis juga menentukan komposisi dan jumlah flora normal. Pasien dengan status imunologi yang rendah atau dalam kondisi sepsis mengalami peningkatan kolonisasi flora normal. Flora normal dibedakan menjadi tiga kategori yaitu *resident flora* (permanen di stratum korneum), *transient flora* (akibat kontaminasi kulit) dan *infectious flora* (penyebab infeksi). Yang termasuk dalam *resident flora* adalah mikrokokus gram positif (*S. Epidermidis*, *S. Hominis* dan *S. Capitis*), *corynebacterium* dan *propionibacterium*. Jenis bakteri ini biasanya lebih resisten terhadap pencucian dan berguna melawan kolonisasi mikroorganisme patogen. *Transient flora* biasanya lebih mudah dibersihkan bila dibandingkan dengan *resident flora*.¹²

Cara menyuci hamakan kulit daerah operasi pertamanya dengan menggunakan klem desinfeksi steril, kasa steril dibasahi dengan larutan antiseptik. Jumlah larutan tersebut harus cukup banyak tetapi tidak terlalu berlebihan sehingga sampai menetes atau menggenang. Dioleskan pada kulit daerah operasi mulai dari tengah berputar melebar, makin meluas (dari pusat ke luar) hingga seluas daerah yang dibutuhkan. Ganti kasa dengan yang baru kemudian diulangi lagi. Minimal dua kali olesan dari tiap bahan antiseptik. Oleh karena Povidon Iodine (PI) dan alkohol membunuh mikroorganisme hanya jika terjadi kontak dengan kulit, maka penting untuk menggunakan PI dan alkohol dalam jumlah yang cukup dan menyebar merata ke seluruh permukaan kulit. Ketika kulit dibersihkan dengan PI, jumlah bakteri yang tersisa dalam satu menit pertama akan menurun secara nyata dan akan terus turun secara progresif dalam menit kedua dan ketiga. Setelah kulit selesai didesinfeksi, daerah tindakan dipersempit dengan menggunakan kain penutup steril (kain dengan lubang berbentuk bulat atau segiempat ditengahnya) kegunaan kain ini adalah untuk mengisolasi daerah operasi dari bagian lain yang tidak steril. Sisa PI pada kulit dihapus untuk mempermudah pengenalan daerah penyuntikan dan mencegah dermatitis kontak.^{12,13}

IV. Simpulan

Pada kasus diatas, tidak didapati adanya perbaikan klinis yang bermakna selama perawatan pasca operasi sampai pasien pulang, walaupun didapati adanya pengurangan rasa nyeri pinggang, nyeri pada kedua tungkai dengan perbaikan fungsi motorik dari 0 menja di 2, serta hilangnya demam. Walaupun insidensi empiema lumbal akibat komplikasi anestesi spinal adalah jarang, akan tetapi risiko yang ditimbulkannya sangatlah berat. Hal ini dapat terjadi akibat persiapan alat yang tidak steril, tidak menggunakan tehnik aseptik dan antiseptik yang baik selama prosedur sehingga terjadi kontaminasi langsung, serta usaha melakukan anestesi spinal yang berulang-ulang.

Daftar Pustaka

1. Horlocker TT, Wedel DJ. Infectious complications of regional anesthesia. *Best practice & Research Clinical Anaesthesiology* 2008;22:451-75.
2. Ready LB, Helfer D. Bacterial meningitis in parturients after epidural anesthesia. *Anesthesiology* 1989;71:988-90.
3. Baker AS, Ojemann RG, Swartz MN, Richardson EP. Spinal epidural abscess. *New England Journal of Medicine* 1975;293:463-68.
4. Ericsson M, Algers G, Schliamser SE. Spinal epidural abscesses in adults: Review and Report of Iatrogenic Cases. *Scandinavian Journal of Infectious Diseases* 1990;22:249-57.
5. Kleinman W, Mikhail M: Spinal Epidural & Caudal Blocks. Dalam: Mikhail MS, Murray MJ, Morgan GE, eds. *Clinical Anesthesiology*. 4th ed. New York : Lange Medical Books; 2006,289-323.
6. Cappiello E, Tsen LC. Complications and Side Effects of Central Neuraxial Techniques. Dalam: Wong CA. *Spinal and Epidural Anesthesia*. 1st ed. Chichago: Mc Graw Hill;2007,151-82.
7. Bernards CM. Epidural and Spinal Anesthesia. Dalam: Stoelting RK, Barash PG, Cullen BF, eds. *Clinical Anesthesia*. 5th ed. Philadelphia: Lippincott Williams and Wilkins;2001,691-717.
8. Larson MD, Drasner K. Spinal and Epidural Anesthesia. Dalam: Miller RD, Stoelting RK, eds. *Basic of Anesthesia*. 5th ed. California: Churchill Livingstone; 2000,241-71.
9. Horlocker TT, Wedel DJ. Infectious Complications of Regional Anesthesia. *Best Practice & Research Clinical Anaesthesiology* 2008;22:451-75.
10. Simson R, Macintyre P, Shaw D. Epidural Catheter Tip Culture: Result of a 4 Year Audit and Implications for Clinical Practice. *Regional Anesthesia and Pain Medicine* 2000;24:360-7.
11. Hebl J, Horlocker TT. The Role of Asepsis in Reducing Infectious Complications Related to Regional Anesthesia. *Regional Anesthesia and Pain Medicine* 2003;28:376-9.
12. Dewi NHL. Comparison of Several Povidon Iodin 10%-Alkohol 70% Contact Time for Back Skin Antisepsis in RSCM. *Anesthesia and Critical Care* 2010;28:16-24.
13. Hebl JR. The Importance and Implications of Aseptic Techniques During Regional Anesthesia. *Regional Anesthesia and Pain Medicine* 2006;31:311-23.