

Pengelolaan Anestesi pada Anak dengan Hidrosefalus

Kenanga Marwan S*), Eri Surahman), Siti Chasnak Saleh***)**

*)Departemen Anestesiologi & Terapi Intensif Fakultas Kedokteran Universitas Lambung Mangkurat-RSUD Ulin Banjarmasin, **) Departemen Anestesiologi & Terapi Intensif Fakultas Kedokteran Universitas Padjadjaran-RSUP Dr. Hasan Sadikin Bandung, ***) Departemen Anestesiologi & Reanimasi Fakultas Kedokteran Universitas Airlangga-RSUD Dr. Soetomo Surabaya

Abstrak

Hidrosefalus merupakan suatu kelainan yang sering ditemukan pada anak dimana terjadi dilatasi pada sistem ventrikel otak akibat akumulasi cairan otak dengan berbagai penyebab. Secara klinis, gambaran kenaikan tekanan intrakranial pada anak berbeda sesuai perkembangan usianya. Adanya kenaikan tekanan intrakranial ini memberikan konsekuensi klinis berupa intervensi pembedahan, karena bila tidak bisa berakibat fatal. Beberapa alternatif tindakan yang biasanya dilakukan terutama adalah pemasangan pintasan (*shunt*) untuk mengalirkan cairan otak keluar, sehingga tekanan intrakranial kembali normal. Manajemen perioperatif anestesi terutama dikhususkan berdasarkan kondisi klinis penderita, pemilihan obat-obat anestesi yang digunakan, pengelolaan jalan napas dan perawatan pascabedah. Hal ini menjadi suatu tantangan bagi ahli anestesi, karena adanya tekanan intrakranial yang tinggi, kesadaran yang menurun, resiko aspirasi dan bentuk anatomi jalan napas yang berbeda dengan dewasa, sehingga perlu perhatian khusus pada saat mengamankan jalan napas dan pengelolaan anestesi.

Kata kunci: anak, hidrosefalus, manajemen anestesi, tekanan intrakranial

JNI 2014;3 (1): 58–68

Anaesthetic Management for Hydrocephalus in Children

Abstract

Hydrocephalus is an abnormal condition, often found in children, where there is a dilatation in the brain ventricle system due to the accumulation of cerebrospinal fluid because of many etiologies. Clinical feature demonstrates increasing intracranial pressure in children which is different type at any age. This condition needs an interventional surgery. Usually the neurosurgeon will insert a shunt to drain the cerebrospinal fluid lower the intracranial pressure back to normal values. Anesthetic perioperative management is especially based on the clinical condition of the patient, selected the anesthetic agent, airway management and post-operative care. This has become a challenge for the anesthesiologist, because of increasing intracranial pressure, decreased consciousness status, aspiration risk and different anatomical airway form compared to adults, which require special attention to secure the airway.

Key words: anaesthetic management, intracranial pressure, hydrocephalus, paediatric

JNI 2014;3 (1): 58–68

I. Pendahuluan

Hidrosefalus merupakan salah satu penyebab utama masalah bedah saraf pada orang dewasa dan anak-anak, dan diperkirakan sekitar 7000 kasus per tahun yang masuk ke rumah sakit di Amerika Serikat.¹ Insiden ventrikulomegali tunggal sekitar 0,5–2 per 100 kelahiran hidup.² Hidrosefalus harus dibedakan dari atrofi otak, dimana akumulasi berlebihan dari cairan serebrospinalis di dalam rongga kepala terjadi akibat hilangnya substansi otak dibanding akibat kelainan primer dari pembentukan atau absorpsi dari cairan serebrospinalis.³ Definisi hidrosefalus adalah suatu pelebaran aktif sistem ventrikel otak akibat aliran cairan otak yang tidak adekuat yang diawali dari proses pembentukannya di ventrikel otak dan pada proses absorpsinya ke sirkulasi sistemik.⁴ Cairan serebrospinalis terutama diproduksi dalam sistem ventrikel. Tempat produksinya meliputi pleksus koroidalis, endipima dan parenkima. Sebagian besar cairan serebrospinalis dihasilkan oleh pleksus koroidalis ventrikel lateral.³ Cairan serebrospinalis mengalir di ruang yang terletak di antara selaput otak yang dikenal sebagai ruang subarakhnoid. Sirkulasi cairan serebrospinalis bersifat konstan dan memiliki beberapa fungsi penting.⁵

1. Fungsi proteksi terhadap goncangan kepala dan tulang belakang karena letak cairan serebrospinalis di permukaan otak dan batang otak.
2. Meskipun tidak berwarna dan tidak berbau, cairan serebrospinalis mengandung banyak nutrisi dan protein yang diperlukan untuk pertumbuhan dan fungsi normal otak.
3. Membawa sisa-sisa substansi dari permukaan jaringan otak untuk dibuang.

Laju pembentukannya sekitar 0,35–0,4 mL/menit setara dengan 500mL per hari, laju kecepatan pembentukan ini sama baik pada anak dan orang dewasa.³

Alur Cairan Serebrospinalis adalah Ventrikel lateral → foramen intraventrikular (Monro) → ventrikel ketiga → aqueductus sylvii → ventrikel keempat → foramen Lusk dan Magendie →

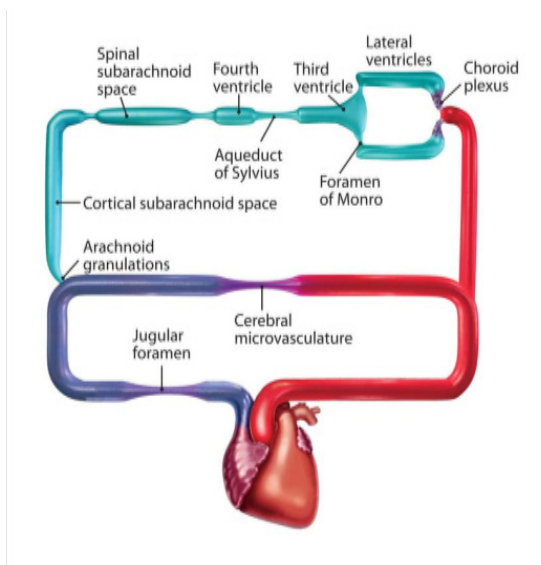
rongga subarakhnoid dan kanalis spinalis.³

II. Fisiologi Intrakranial

Perbedaan anatomi antara anak-anak dan dewasa mempengaruhi fisiologi sistem saraf pusat, terutama tekanan intrakranial (TIK). Neonatus memiliki duramater yang diselubungi oleh kalvaria, yang merupakan tulang pipih dan dihubungkan dengan jaringan fibrosa dan fontanel yang masih terbuka (fontanela ini menutup pada usia 10–18 bulan, dan mengalami penutupan pada usia remaja). Karenanya kepala anak-anak yang masih kecil lebih meregang dan berubah secara perlahan akibat adanya kenaikan TIK secara gradual. Struktur yang sama ini lebih tahan bila ada kenaikan TIK secara mendadak.² Peningkatan tekanan intrakranial pada bayi dan anak memberikan gambaran klinis yang tidak jelas, seperti iritabel, malas makan, letargi, pembesaran lingkaran kepala, sutura yang melebar, fontanela cembung, mata seperti matahari terbenam (*sundowning*) dan defisit motorik ekstremitas bawah. Seiring waktu, anak akan memperlihatkan gambaran klasik kenaikan TIK seperti bradikardia, hipertensi, edema papil, dan perubahan pupil. Proses penyakit ini tampak sangat cepat.² Nilai TIK normal sekitar 2–4 mmHg, lebih rendah bila dibandingkan dengan orang dewasa yang sekitar 8–15 mmHg. Tekanan arteri rata-rata juga lebih rendah sekitar 20–60 mmHg. Batas keamanan lebih sempit karena anak kecil belum mampu mengkompensasi perubahan tekanan darah. Anak-anak memiliki aliran darah otak menyeluruh yang lebih tinggi dari orang dewasa, tapi anak kecil memiliki resiko iskemik ketika tekanan arteri rata-rata (*mean arterial pressure/ MAP*) rendah, sementara dapat terjadi hipertensi sistemik akibat perdarahan intraventrikular, karenanya kondisi ini berbahaya. Respon terhadap hiperventilasi lebih besar dan iskemia terjadi pada kadar PCO₂ rendah (<20 mmHg).²

III. Patofisiologi Hidrosefalus

Adanya kepala yang besar akibat cairan di otak telah lama menimbulkan ketertarikan dan dugaan-dugaan. Secara hipotetis, hidrosefalus dapat dibedakan atas 3 (tiga) bentuk:³



Gambar 1. Hidrodinamik intrakranial yang direpresentasikan berupa diagram sirkuit dengan jalur paralel aliran LCS dan aliran darah otak.
Dikutip dari : ReKate HL 4

1. Gangguan produksi cairan serebrospinalis: ini merupakan bentuk hidrosefalus yang paling jarang. Papilloma pleksus koroidalis dan karsinoma pleksus koroidalis dapat menyebabkan kelebihan sekresi cairan serebrospinalis dibanding absorpsinya.
2. Gangguan sirkulasi cairan serebrospinalis: ini merupakan bentuk hidrosefalus akibat obstruksi jalur sirkulasi cairan serebrospinalis. Hal ini bisa terjadi di ventrikel atau villi arakhnoid. Penyebab obstruksi dapat berupa tumor, perdarahan, malformasi kongenital dan infeksi.
3. Gangguan absorpsi cairan serebrospinalis: beberapa kondisi seperti sindrom vena kava superior dan thrombosis sinus dapat mengganggu absorpsi cairan serebrospinalis.

Beberapa bentuk dari hidrosefalus belum dapat diklasifikasikan secara jelas. Kelompok ini termasuk hidrosefalus bertekanan normal dan pseudotumor otak.³

IV. Klasifikasi Hidrosefalus

1. *Non communicating* atau hidrosefalus obstruktif dimana aliran cairan serebrospinalis ke rongga subarachnoid terhambat. Tidak ada

hubungan antara system ventrikel dan rongga subarachnoid. Penyebab umum kelompok ini adalah blokade aquaductus serebri.

2. *Communicating* atau hidrosefalus non obstruktif dimana aliran cairan serebrospinalis tidak mengalami obstruksi, tetapi cairan serebrospinalis secara tidak adekuat di reabsorpsi ke rongga subarachnoid. Terdapat hubungan antara sistem ventrikel dan rongga subarachnoid. Penyebab umum kelompok ini adalah hidrosefalus pascainfeksi dan pascaperdarahan.

Kelompok ini juga dapat dibedakan atas kongenital dan akuisita. Sekitar 55% keseluruhan kasus hidrosefalus bersifat kongenital. Insiden hidrosefalus kongenital primer yang dilaporkan adalah 0,9–1,5 per 1000 kelahiran dan diantaranya yang disertai spina bifida dan meningocele bervariasi dari 1,3–2,9 per 1000 kelahiran.³ Penyebab hidrosefalus berbeda pada anak berusia kurang dari 2 (dua) tahun dan di atas 2 (dua) tahun.³

V. Manifestasi Klinis

Adanya gejala dan tanda hidrosefalus dikaitkan dengan adanya kenaikan tekanan intrakranial dan tergantung apakah hidrosefalus ini bersifat akut atau kronis. Bila akut, hidrosefalus bisa secara cepat berakibat fatal.¹ Hidrosefalus akut muncul akibat adanya obstruksi mendadak sistem ventrikuler, disertai ketidakmampuan untuk kompensasi akibat adanya penambahan volume intrakranial yang dapat disebabkan oleh perdarahan intraventrikel pada bayi prematur, perdarahan tumor atau pendesakan kista koloid ventrikel ketiga.

Hal ini menimbulkan sakit kepala hebat secara mendadak yang akan di salah diagnosa pada penderita yang belum bisa bicara dan mengalami hambatan pertumbuhan. Muntah, dehidrasi, letargi, edema paru neurogenik dan koma adalah tanda bahaya yang mengancam. Jika terapi yang sesuai, seperti dekomresi, tidak dilakukan pada saat yang tepat, kenaikan tekanan intrakranial dapat menyebabkan herniasi batang otak, henti napas dan henti jantung, yang bisa menyebabkan kematian.¹ Semakin kronik

Tabel 1. Etiologi Hidrosefalus

0-2 tahun
1. Infeksi intrauterin <ul style="list-style-type: none"> • anoksia • bakteri, granulomatosa, parasitik • perdarahan perinatal traumatik
2. Meningoensefalitis bakteri atau virus pada masa neonatus
3. Kista arakhnoid
4. Tumor intrakranial
5. Malformasi arterivena sistem galenik
6. Pasca infeksi (meningitis granulomatosa dan bakteri)
7. Gangguan perkembangan <ul style="list-style-type: none"> • stenosis aqueductus • myelomeningiokel • kista dandy-walker • ensefalokel
> 2 - 12 tahun
1. Penekanan lesi massa pada sistem ventrikel <ul style="list-style-type: none"> • kraniofaringioma • tumor pineal
2. Tumor fossa posterior <ul style="list-style-type: none"> • medulloblastoma • astrocytoma • ependymoma
3. Gangguan perkembangan <ul style="list-style-type: none"> • stenosis aqueductus • malformasi Arnold-chiari
4. Pasca infeksi <ul style="list-style-type: none"> • Meningitis (bakteri dan granulomatosa)
5. Pasca perdarahan

Dikutip dari: Rizvi R & Anjum Q.³

hidrosefalus, semakin lambat munculnya tanda dan gejala. Hidrosefalus kronik bisa terjadi akibat stenosis aqueductal kongenital, meningitis, dan tumor medulla spinalis. Gejala progresif secara lambat berupa tingkah laku yang iritabel, gangguan di sekolah, sakit kepala yang hilang timbul, bicara kacau, tingkah laku aneh dan kebingungan sampai letargi. Kelemahan, gaya jalan yang tidak stabil, kejang dan inkontinensia. Jika tekanan intrakranial meningkat dengan cepat, mungkin akan ditemukan edema papil.¹

Pada periode neonatal, sutura kranialis tidak menyatu menyebabkan pelebaran sutura dan pembesaran lingkaran kepala. Pada kasus yang ekstrim, besarnya ukuran lingkaran kepala dapat menyebabkan problem jalan napas pada bayi. Simtom yang muncul kadang tidak spesifik dan jarang ditemukan, meliputi rewel atau iritabel, asupan oral yang tidak adekuat, dan muntah. Pada bayi dan anak kecil muntah dan berkurangnya nafsu makan sering disalah artikan sebagai penyakit virus atau menyerupai flu atau gastroenteritis.¹

Pada anak-anak, hidrosefalus obstruktif akut yang disebabkan oleh ekspansi neoplasma intrakranial yang jelas tidak terdiagnosa dapat menjadi penyebab kematian secara mendadak. Mekanisme kematian mendadak ini karena kenaikan tekanan intrakranial sehingga terjadi herniasi otak. Secara patofisiologi, kenaikan tekanan intrakranial dapat terjadi bila tumor kecil terletak pada posisi kritis untuk menimbulkan obstruksi aliran serebrospinalis dan menyebabkan hidrosefalus obstruktif akut atau karena perdarahan dan pembesaran akut dari tumor intrakranial yang tidak diduga dengan atau tanpa adanya hambatan aliran cairan serebrospinalis.¹

VI. Prosedur Diagnostik

1. Lingkaran kepala (*head circumference*)

Ukuran kepala harus diukur dengan cara mengukur secara maksimal lingkaran kepala yang bisa diperoleh. Lingkaran kepala ini dicatat pada *table* pertumbuhan yang memiliki kolom untuk pencatatan lingkaran kepala. Cara ini mampu memperlihatkan peningkatan ukuran lingkaran kepala secara bermakna melalui pengukuran secara berulang.³

2. Fusi sutura

Hidrosefalus yang progresif diawali sebelum penutupan sutura kranialis, hambatan penutupan sutura ini menyebabkan pembesaran kepala yang berlebihan secara berkesinambungan.³

3. Pemeriksaan funduskopi

Evaluasi funduskopi akan memperlihatkan adanya edema papil bila tekanan intrakranial tinggi. Evaluasi juga bisa menemukan tidak ada edema papil meskipun pada hidrosefalus akut, dan bisa menyebabkan kesalahan penilaian.¹

4. Rontgen kepala

Teknik ini memberikan nilai diagnostik yang tinggi dan akan mengkonfirmasi banyak penemuan klinis, seperti pembesaran kepala, disproporsi kraniofasial, pelebaran sutura dan ubun-ubun besar yang melebar. Fossa kecil posterior dengan posisi rendah sutura lumboid pada stenosis aquaduktal atau fossa besar posterior pada malformasi dandy-walker akan dapat terlihat. Pada anak yang lebih tua dengan elongasi interdigitate pada sutura mengindikasikan naiknya tekanan intrakranial. Dapat juga terlihat adanya penanda berbentuk kumparan di rongga intrakranial (gambaran seperti metal perak) dan demineralisasi dorsum sellae.³

5. Pungsi Lumbal

Pungsi lumbal bisa berbahaya jika hilangnya tekanan dapat menyebabkan herniasi batang otak dan tidak boleh dilakukan jika dicurigai adanya kenaikan tekanan intrakranial.¹

6. Ventriculografi

Merupakan teknik invasif dengan menyuntikkan kontras ke dalam sistem ventrikel melalui lumbal punksi dengan tujuan untuk melihat ukuran ventrikel dan aliran kontras pada foto rontgen. Teknik ini telah digantikan oleh USG dan CT-scan.³

7. Pneumoencefalografi

Teknik ini juga invasif seperti ventriculografi, tapi yang dimasukkan adalah udara ke dalam ventrikel otak. Teknik ini juga telah digantikan prosedur yang lebih non-invasif.³

8. Ultrasonografi

Teknik ini bersifat non-invasif dan hanya dilakukan pada penderita yang ubun-ubun besarnya (fontanella anterior) masih terbuka.³

9. Computed tomografi

CT-scan merupakan teknik non-invasif yang superior dibanding ventriculografi dan pneumoensefalografi. CT-scan berperan penting dalam memberikan penilaian yang akurat mengenai ukuran ventrikel, ruang ekstraserebral dan lokasi sumbatan.³ CT-scan memberikan gambaran adanya hidrosefalus, edema otak dan lesi massa seperti kista koloid di ventrikel ketiga atau tumor di thalamus atau pons. Pemeriksaan CT-scan dianjurkan bila ada kecurigaan adanya proses neurologis akut.¹

10. *Magnetic Resonance Imaging* (MRI)

Merupakan suatu prosedur non invasive.

Menggambarkan adanya dilatasi ventrikel atau adanya lesi massa. Dapat juga digunakan untuk mendiagnosa hidrosefalus antenatal.^{1,3}

11. Opthalmodinamometri

Opthalmodinamometri vena meski tidak cocok untuk pengawasan berkelanjutan, masih merupakan suatu metode non invasif sederhana untuk mengukur tekanan intrakranial. Teknik ini dapat diulang secara mudah dan dapat digunakan bila kenaikan tekanan intrakranial dicurigai pada penderita hidrosefalus, tumor otak atau cedera kepala. Opthalmodinamometri juga dapat digunakan untuk melakukan diagnosa banding adanya malfungsi ventrikular *shunt*, gangguan gastrointestinal, hipertensi hidrosefalus, dan atrofi otak.¹

12. Doppler transkranial

Doppler transkranial merupakan metode noninvasif untuk mengevaluasi hidrosefalus. Hidrosefalus membuat ventrikulomegali dan naiknya tekanan intrakranial, karenanya terjadi perubahan struktur pembuluh darah otak dan velositas aliran darah otak. Velositas diastolik turun dan indeks pulsatilitas meningkat (velositas sistolik-velositas diastolik/velositas rata-rata). Doppler transkranial tidak memberikan informasi langsung tentang perubahan aliran darah otak, tapi kesesuaian antara pola velositas aliran darah otak sebagai bukti disertai meningkatnya indeks pulsatilitas dapat menjadi indeks yang sensitif adanya cedera iskemik yang mengancam.¹

VII. Tatalaksana

Tatalaksana non bedah

Obat seperti isosorbid yang menimbulkan diuresis hiperosmotik dan obat lain seperti asetazolamid, yang mengurangi sekresi cairan serebrospinalis dapat digunakan sebagai terapi sementara. Aksi kerjanya yang jelas dan adanya efek samping membuat obat-obat tersebut tidak lagi digunakan sebagai terapi definitif pada hidrosefalus. Membungkus kepala penderita hidrosefalus mulai dijadikan terapi untuk mengalihkan secara paksa cairan serebrospinalis ke jalur absorpsi alternatif. Tindakan ini meningkatkan tekanan intrakranial dan dapat menyebabkan dilatasi kanalis sentralis medulla spinalis secara progresif yang dapat mengganggu fungsi medulla spinalis. Sehingga teknik ini juga sudah tidak lagi digunakan.³

Tatalaksana bedah

1. Tindakan untuk mengurangi pembentukan cairan serebrospinalis
 - Eksisi pleksus koroidalis
 - Kauterisasi pleksus koroidalis
2. Tindakan untuk dekompresi ventrikel
 - Pungsi ventricular berulang
 - Ventrikel drainase terbuka
 - Ventrikel drainase tertutup
3. Teknik terbaru

Operasi yang membuat jalur pintas dari sumbatan system ventrikel:

- Ventrikulostomi ketiga
- Kanulasi aquaduktal³

Ventrikulostomi atau sistem drainase ventrikel ekstrakranial dipasang sebelum dilakukan ventrikel *shunt* sebagai terapi awal hidrosefalus yang dikaitkan dengan tumor di ventrikel ketiga ketika kondisi neurologis memburuk secara cepat. Ventrikulostomi disarankan oleh sebagian ahli bedah saraf untuk pengukuran sementara dilanjutkan dengan upaya untuk mempertahankan sirkulasi cairan serebrospinalis saat dilakukan pengangkatan tumor yang perlu pemasangan *shunt* jika pengangkatan tumor berhasil dilakukan. Insersi di region frontal kanan lebih dianjurkan karena bukan hemisfer dominan dan ventrikulostomi lebih mudah dilakukan bila pasien ada di ICU. Ventrikulostomi juga memungkinkan untuk memonitor tekanan intrakranial pascabedah.³

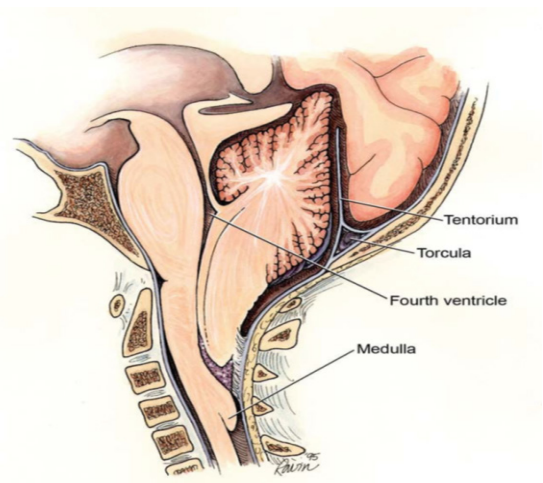
Beberapa jenis tindakan pintasan (*shunting*) 1: Ventrikulostomi (regio frontal atau parietal)

- *ventriculoperitoneal shunt*
- *ventriculopleural shunt*
- *ventriculoatrial shunt*

Komplikasi yang dapat terjadi setelah pemasangan pintasan (*shunt*) dapat berupa infeksi, obstruksi, hematoma, malfungsi katup (*valve*), diskoneksi, overdrainase, pintasan yang terlalu besar (*outgrown shunt*), patahnya pintasan (*shunt fracture*), reaksi alergi terhadap bahan, dan kejang.

Manajemen Perioperatif Anestesi

Setiap tindakan anestesi pada anak merupakan suatu tantangan bagi ahli anestesi. Penting



Gambar 2. Representasi dari malformasi chiari II yang memperlihatkan titik potensi sumbatan yang berbeda dengan subtype hidrosefalus lain.

Dikutip dari: Rekate HL 4

untuk diingat bahwa anak-anak bersifat unik dari segi patofisiologi dan psikologi. Sehingga pilihan teknik anestesi dan obat yang sesuai akan mempengaruhi secara positif keluaran pascabedah, meminimalkan resiko komplikasi neurologis dan sekuel.⁶

Pertimbangan Preoperatif

Manajemen perioperatif anestesi tergantung pada penyebab yang mendasari terjadinya hidrosefalus, yang dikaitkan dengan anomali kongenital dan efeknya terhadap neurofisiologi anak, juga bila ada gejala dan tanda kenaikan TIK. Harus dipastikan apakah hidrosefalus bersifat akut atau kronis.¹ Pada pemasangan pintasan ventrikuloperitoneal atau revisinya, perlu dievaluasi baik tidaknya fungsi pintasan yang sudah terpasang, ada tidaknya penyakit penyerta lain, obat-obatan yang diminum, status volume intravaskular, riwayat anestesi dan pemeriksaan fisik. Penilaian klinis untuk mencari bukti adanya peningkatan TIK biasanya tidak cukup dan monitoring invasif TIK biasanya tidak diperlukan.² Hidrosefalus dan disfungsi pintasan ventrikuloperitoneal memungkinkan untuk dilakukan evaluasi neurologis preoperatif dan radiologis yang menyeluruh, tapi terkadang penderita datang dengan peningkatan TIK yang memerlukan pembedahan darurat.² Pemeriksaan laboratorium tergantung proses patologi yang

Tabel 2. Pertimbangan Perioperatif pada Bayi dan Anak dengan Penyakit Neurologis⁷

Kondisi	Implikasi Anestesi
Penyakit jantung kongenital	Hipoksia dan kolaps kardiovaskular
Prematuritas	Apnea pasca bedah
Infeksi saluran napas atas	Laringospasme dan hipoksia pascabedah/pneumonia
Abnormalitas kraniofasial	Kesulitan manajemen jalan napas
Cedera denervasi	Hiperkalemia setelah suksinilkolin
	Resisten dengan pelumpuh otot non depolarisasi
Epilepsi dengan terapi kronik antikonvulsan	Abnormalitas hepar dan hematologi
	Meningkatnya metabolisme anestetika
Malformasi arterivena	Potensi terjadi gagal jantung kongestif
Penyakit neuromuskular	Hipertemia maligna
	Gagal napas
	Serangan jantung mendadak
Malformasi Chiari	Apnea
	Pneumonia aspirasi
Lesi hipotalamus/pituitari	Diabetes insipidus
	Hipotiroidisme
	Insufisiensi adrenal

Dikutip dari: Soriano SG, Eldrege EA, Rockoff MA.⁷

Tabel 3. Tanda dan Gejala Klinis untuk Memprediksi Kegagalan Pintasan²

Jejak cairan
Nyeri kepala
Demam
Iritabilitas
Ubun-ubun cembung
Mual muntah
Hilangnya salah satu perkembangan
Meningkatnya ukuran lingkaran kepala

Dikutip dari: Nienaber J.²

mendasari pada bayi dan anak, setidaknya memerlukan pemeriksaan kadar hemoglobin.² Elektrolit serum harus diperiksa jika diduga ada gangguan homeostasis natrium akibat perubahan hormon, muntah dan berkurangnya volume intravascular.² Penderita yang sedang dalam pengobatan antikonvulsan kadang-kadang mempunyai perubahan kadar metabolisme obat, hal ini menjadi penting bila ada perubahan dosis obat terbaru dan jika kejang memburuk.² Analisa gas darah preoperatif diindikasikan pada penderita dengan gangguan kesadaran dan

yang disertai gangguan paru.² Sedasi preoperatif akan mengurangi kecemasan, meskipun dengan sendirinya hal ini secara lebih lanjut dapat menyebabkan kenaikan TIK. Dianjurkan untuk mencegah hipoventilasi yang menyebabkan kenaikan kadar PaCO₂ dan TIK.² Sedasi preoperatif sebelum induksi dapat memudahkan perpindahan pasien dari ruang preoperatif ke dalam kamar operasi. Pemberian midazolam secara oral biasanya efektif dalam mengurangi kecemasan dan memberikan amnesia. Jika sudah terpasang jalur intravena, midazolam dapat disuntikkan secara perlahan untuk menimbulkan efek sedasi. Midazolam dapat diberikan secara oral dan tidak menyebabkan depresi napas pada dosis lebih dari 0,7mg/kg sampai maksimum 20mg.^{2,7} Ketamin, yang meningkatkan aliran darah otak dan laju metabolisme oksigen otak, akan meningkatkan TIK dan menurunkan ambang batas kejang, sehingga pada umumnya pemakaiannya dihindari.² Anak-anak dengan gambaran peningkatan TIK yang akut biasanya mengalami penurunan kesadaran dan tidak memerlukan sedasi.²

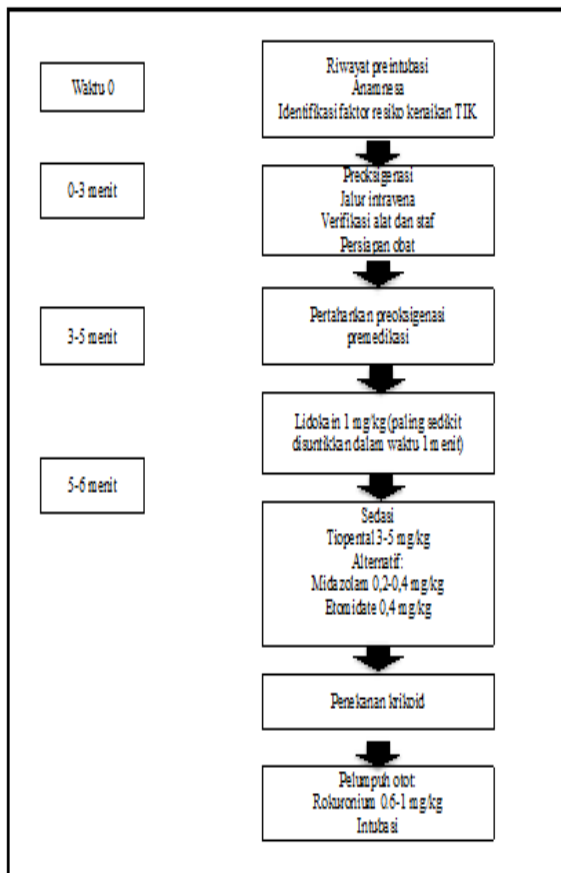
Pertimbangan Intraoperatif

Manajemen jalan napas

Perbedaan perkembangan krikotiroid dan percabangan trakea memberikan pengaruh yang bermakna untuk manajemen jalan napas pada pasien anak. Laring pada bayi berbentuk *funnel shaped*, dengan bagian tersempit setinggi krikoid, dimana ini merupakan bagian jalan napas bayi yang paling kecil. Hal ini membuat bayi memiliki resiko untuk mengalami obstruksi subglotik sekunder akibat edema mukosa karena penggunaan intubasi endotrakeal yang lama dengan pipa endotrakeal yang ukurannya pas di trakea.⁷ Jalan napas harus diamankan dengan pipa endotrakeal dengan ukuran yang tepat dan dilakukan pernafasan terkontrol. Intubasi dapat dilakukan dengan menggunakan pelumpuh otot atau anestetik lokal (lignokain 1%) secara topikal pada laring.²

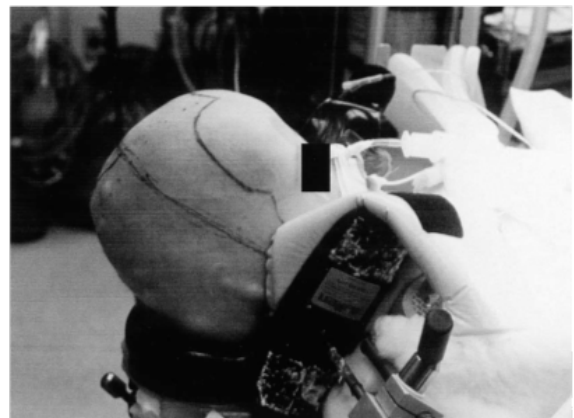
Posisi

Untuk prosedur bedah ventrikuloperitoneal *shunt* biasanya digunakan posisi *supine*. Kepala di miringkan ke kontralateral sisi insersi *shunt*. Karena trakea relatif lebih pendek, fleksi leher dapat menyebabkan migrasi pipa endotrakeal ke dalam cabang bronkus utama atau obstruksi vena jugularis yang mengganggu drainase vena dan meningkatkan volume serta tekanan intrakranial. Perhatian ekstra untuk mengamankan pipa endotrakeal harus dilakukan pada posisi ini. Ahli anestesi harus melakukan auskultasi pada kedua lapangan paru untuk memastikan pipa endotrakeal tidak mengalami migrasi.^{2,7,9} Umumnya diberikan ganjal berupa kain yang digulung yang diletakkan di bawah bahu agar membuat garis lurus dari telinga/ leher ke abdomen pada saat pembuatan terowongan (*tunneling*) pemasangan *shunt*.² Mata harus diproteksi dari kekeringan dan cedera.



Gambar 4. Alur Diagram Rapid Sequence Intubation pada Pasien dengan Kenaikan TIK.

Dikutip dari: Filho EM, de Carvalho WB, Cavalheiro S⁶



Gambar 7. Bayi dalam Posisi Supine. Perhatikan bahwa kepala bayi ada pada posisi lebih tinggi dari keseluruhan badannya. Hal ini menyebabkan lebih tinggi kemungkinan terjadinya emboli udara vena. Dikutip dari: Soriano SG, Eldrege EA, Rockoff MA.⁷

Induksi dan Monitoring Anestesi

Standar monitoring, EKG, pulse oksimetri, tekanan darah, CO₂, FiO₂ dan suhu, kecuali bila ada penyakit penyerta atau komorbid, diperlukan alat monitoring tambahan.

Induksi anestesi dipandu oleh kondisi medis penderita dan fisiologi normal sesuai usia penderita.² Biasanya, anak kecil dengan kenaikan TIK akut dan tidak mempunyai jalur intravena akan

diberikan induksi inhalasi melalui *facemask*. Semua obat anestesi volatil menyebabkan peningkatan aliran darah otak. Obat induksi intravena memberikan efek yang berbeda.² Anestesi umum dapat dilakukan dengan sevofluran N_2O , dan oksigen. Pelumpuh otot non depolarisasi seperti pancuronium dapat digunakan untuk fasilitasi intubasi endotrakea. Ventilasi harus dikontrol secepatnya untuk membuat hiperventilasi ringan dan menurunkan kadar $PaCO_2$ untuk menghilangkan kenaikan aliran darah otak akibat anestetika volatil.^{2,7} Terjadinya laringospasme dan bronkospasme pada saat intubasi dapat menyebabkan

naiknya $PaCO_2$ sehingga terjadi kenaikan aliran darah otak dan TIK. Sebagai alternatif, jika sudah ada jalur intravena terpasang, induksi dapat dilanjutkan dengan agen induksi seperti pentotal (5–8 mg/kg) atau propofol (3–5mg/kg) yang berefek menurunkan TIK. Induksi secara cepat (*rapid sequence induction*) atau modifikasinya dengan menggunakan pentotal atau propofol yang diikuti dengan pemberian pelumpuh otot kerja cepat seperti suksinilkolin atau rocuronium diindikasikan untuk penderita dengan resiko tinggi terjadinya aspirasi.^{2,7,8}

Rumatan Anestesi

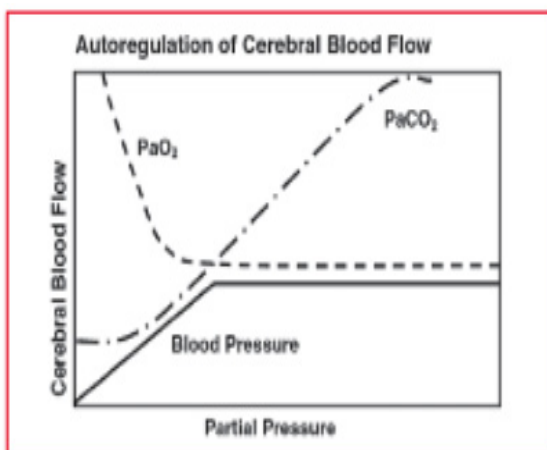
Umumnya, rumatan anestesi dilakukan dengan teknik balans antara opiat, anestetika volatil dan pelumpuh otot. Telah diketahui bahwa seluruh anestetika volatil dapat menyebabkan vasodilatasi otak dan peningkatan TIK. Isofluran dan sevofluran tampaknya memberikan efek minimal pada aliran darah otak dan reaktivitas pembuluh darah otak terhadap CO_2 pada konsentrasi 0,5–1,5 MAC. Infus opiat kerja singkat seperti fentanyl, alfentanil, sufentanil atau remifentanil dapat memberikan analgesi intraoperatif yang adekuat yang dapat diprediksi dan pulih sadar yang cepat, sehingga memungkinkan dilakukan penilaian neurologis pascabedah.²

Kontrol suhu merupakan suatu pertimbangan penting pada manajemen penderita anak yang menjalani prosedur bedah saraf. Hipotermia ringan sampai sedang bersifat neuroproteksi dan mungkin bernilai terapeutik bila ada iskemia atau hipoksia. Pada infant, turunnya suhu tubuh dapat memberikan beberapa kejadian yang tidak diinginkan. Bayi prematur dan matur yang mengalami hipotermia secara nyata mengalami kenaikan konsumsi oksigen. Pada infant, hipotermia dapat menyebabkan turunnya metabolisme obat, meningkatnya produksi laktat dan asidosis metabolik, vasokonstriksi perifer dan pergeseran kurva disosiasi oksigen-hemoglobin ke kiri. Komplikasi lain dari hipotermia meliputi bangun dari pembiusan atau pulih sadar yang lama, koagulopati, imunodefisiensi dan gangguan metabolisme serum glukosa. Hipotermia berat dapat menyebabkan aritmia jantung.²

Tabel 4. Efek Anestetika pada Metabolisme Otak

Agen	ADO	CMRO ₂	TIK
Volatil	↑	↓	↑
Propofol	↓	↓	↓
Tiopental	↓	↓	↓
Ketamin	↑	↑	↑
Nitrat oksida	↑	↑	↑

Keterangan ADO = aliran darah otak



Gambar 3. Normalnya, aliran darah otak dipertahankan pada level yang konstan pada rentang yang luas dari rata-rata tekanan darah (*mean blood pressure*/MBP) dan PaO_2 . Di bawah level kritis minimal (pada dewasa sekitar 50 mmHg PaO_2 dan 50–55 mmHg (MBP), aliran darah otak akan meningkat sesuai dengan penurunan PaO_2 , dimana PaO_2 akan turun sesuai penurunan MBP. Nilai batas minimum MBP pada bayi dan anak-anak belum diketahui.

Dikutip dari: Nienaber J²

Manajemen Cairan

Tujuan dari terapi cairan adalah untuk mempertahankan perfusi otak, yang biasanya diterjemahkan dengan rumatan volume darah yang isovolemik, isoosmolar, dan isoonkotik. Normal saline (NaCl 0,9%) merupakan cairan kristaloid yang paling banyak digunakan untuk penderita dengan gangguan saraf. NaCl 0,9% sedikit hiperosmolar (308 mOsm) dan diperkirakan mampu mengurangi edema otak. Hiperglikemia dikaitkan dengan memburuknya cedera otak setelah iskemia, karenanya pemberian dekstrosa tidak digunakan secara rutin.

Bayi prematur memiliki risiko lebih tinggi mengalami hipoglikemia. Pengukuran gula darah harus dilakukan pada kelompok ini pada prosedur pembedahan yang lama dan dekstrosa diberikan bila ada indikasi. Pada penderita dengan hipertensi intrakranial, dapat diberikan obat untuk menurunkan TIK. Furosemid, sering digunakan untuk menimbulkan diuresis dan mengurangi produksi cairan serebrospinalis.

Terapi hiperosmolar dengan manitol atau salin hipertonic (3%) sering digunakan. Obat-obat ini diberikan setelah berdiskusi dengan ahli bedah.² Terapi darah dan komponen darah diberikan dengan patokan jumlah kehilangan darah, kadar hematokrit awal dan hasil faal koagulasi darah.²

Pertimbangan Postoperatif

Diakhir pembedahan, dapat diberikan antagonis neostigmin (50mcg/kg) dikombinasikan dengan antikolinergik (misal atropin 25mcg/kg). Sebagian besar penderita dapat diekstubasi secara sadar, menghindari hiperkarbia, dengan teknik yang meminimalkan risiko aspirasi (lateral atau duduk). Analgesia dapat dicapai dengan kombinasi parasetamol dan obat NSAID jika tidak menjadi kontraindikasi disertai tambahan opiat oral untuk *breakthrough pain*.¹⁰

Pada kasus pemasangan *VP-shunt* yang rutin tanpa adanya komorbid yang menyertai, penderita biasanya langsung dikembalikan ke ruangan. Pada bayi yang lahir prematur dengan risiko apnea pascabedah dilakukan monitoring selama sedikitnya 12 jam sampai penderita bebas periode apnea selama 12 jam pascabedah.²

VIII. Simpulan

Manajemen anestesi pada hidrosefalus pada anak masih merupakan tantangan bagi ahli anestesi. Mengingat anatomi dan patofisiologi anak yang khusus dan responnya terhadap pemberian obat-obat anestesi yang khusus pula. Dengan diuraikannya manajemen anestesi pada anak dengan hidrosefalus, semoga dapat membantu dalam menangani penderita dengan lebih baik.

Daftar Pustaka

1. Hamid RKA, Newfield P. Pediatric neuroanesthesia hydrocephalus. *Anesthesiology Clinic of North America*. 2001; 19 (2): 207-18
2. Nienaber J. Anesthesia for ventriculoperitoneal shunt. *South Afr J Anesth Analg*. 2011; 17 (1): 73-5
3. Rizvi R & Anjum Q. Hydrocephalus in children. *J Pak Med Assoc*. 2005; 55 (11): 502-7
4. Rekate HL. The definition and classification hydrocephalus: a personal recommendation to stimulate debate. *Cerebrospinal fluid research*. 2008; 5 (2): 1-7
5. Rekate HL, Williams MA. Hydrocephalus diagnosed in young and middle age adults. San Francisco: George H Sandy Foundation. 2003.
6. Filho EM, de Carvalho WB, Cavalheiro S. Perioperatif patient management neurosurgery. *Rev assoc Med Bras*. 2012; 58 (3): 388-96
7. Soriano SG, Eldrege EA, Rockoff MA. Pediatric neuroanesthesia. *Anesthesiology Cli N Am*. 2002; 20: 389-404
8. Valadares FW, Lorentz MN, Heyden EG, val Filho JAC. Anesthesia for endoscopic ventriculostomy for the treatment of hydrocephalus. Case Report. *Revista Brasileira de Anestesiologia*. 2007; 57(1): 88-9

9. Gupta N, Rath GP, Bala R, Reddy NK, Chaturvedi A. Anesthetic management in children with Hurler's syndrome undergoing emergency ventriculoperitoneal shunt surgery. Saudi Journal of Anaesthesia. 2012; 6: 178-80
10. Hughes R. Anesthesia for ventriculoperitoneal shunt insertion. Anaesthesia tutorial of the week. 2008; 121: 1-7